CARDIOLOGIA
CONSORCI
HOSPITAL GENERAL
UNIVERSITARI
VALÈNCIA

Sincope, Palpitaciones, arritmias y otras alteraciones del ritmo

Lorenzo Fácila

@mi_cardiologo

Evaluación de un síncope

Concepto

Pérdida de conciencia completa y transitoria, precedida o no de pródromos, con recuperación espontánea en un breve intervalo de tiempo, secundaria a hipoperfusión cerebral.

¿Qué expresa el paciente cuando dice que tiene “ mareos” o “vértigo”?

- <u>Describe en forma poco clara:</u>

  Sensación de incertidumbre acerca de la propia posición o del movimiento en relación con el ambiente.

  Inestabilidad, visión borrosa, cabeza vacía, cansancio, decaimiento, sensaciones raras o molestas, que “camina sobre algodones”, “como si estuviese borracho”o como si él o las cosas girasen o se moviesen.

Definiciones

- Mareo: Termino impreciso. Desequilibrio, inestabilidad, desvanecencia.
  - Afectación de los sistemas que dan información sobre la posición de la cabeza y cuerpo en el espacio
    - Daño: sist. Propioceptivo, visual y/o vestibular
- Vértigo: Alucinación de movimiento rotatorio. El paciente gira alrededor de las cosas, o el medio gira a su alrededor.
  - Daño: sistema vestibular

SINCOPE: CRITERIOS DE DIAGNÓSTICO ETIOLÓGICO

- Solo llegaremos al diagnóstico seguro de la etiología sincopal si en el paciente, que está adecuadamente monitorizado, hay un hallazgo diagnóstico en el curso de un síncope espontáneo.

- Esta situación es excepcional; siendo en la mayoría de las veces, el diagnóstico etiológico del síncope a través de datos indirectos.

Tipos

- Neuromediados
  - Vasovagal
  - Situacional
  - Ortostatico
  - HSC
- Cardiacos
  - Arritmicos
  - No arritmicos

Vasovagal

- Síncope claramente desencadenado por una causa precipitante (dolor, miedo, agresión o instrumentación, etc)
- Ocurre en situaciones favorecedoras (ortostatismo prolongado, aglomeraciones, calor ambiental, etc)
- Paciente con ECG normal y sin cardiopatía de base
- Habitualmente precedido de pródromos.

CARDIOLOGIA
CONSORCI
HOSPITAL GENERAL
UNIVERSITARI
VALÈNCIA

@mi_cardiologo

Situacional

Cuando se asocian a determinadas situaciones, aunque el hecho de que el síncope se asocie a alguna de las circunstancias que se describen no excluye otras causas.

- Síncope tusígeno. Cuando se presenta inmediatamente después de un acceso importante de tos, sin ninguna otra causa aparente.
- Síncope miccional. Cuando se presenta inmediatamente antes, durante o inmediatamente después de la micción sin ninguna otra causa aparente.
- Síncope defecacional. Cuando se presenta durante o inmediatamente después de la defecación, sin ninguna otra causa aparente.
- Síncope deglutorio. Cuando el síncope es desencadenado por la deglución, sin ninguna otra causa aparente.

Ortostático

Síncope que aparece al adoptar la posición erecta, cuando se documenta hipotensión ortostática asociada a síncope o presíncope.

Las causas mas comunes son depleción del volumen y efectos adversos de fármacos, sobre todo en los ancianos.

Sincope por HSC

Síncope desencadenado por alguna maniobra que puede causar estimulación del seno carotídeo (afeitado, corbata, movimientos del cuello etc.) y se comprueba una respuesta patológica en el masaje del seno carotídeo.

Cardiacos no arritmicos

CARDIOLOGIA
CONSORCI
HOSPITAL GENERAL
UNIVERSITARI
VALÈNCIA

- Por isquémia miocárdica
- Obstructivo
- HTP
- Otras patologías cardiopulmonares
  - Taponamiento
  - Disección

Arritmicos

- BAV completo
- BAV 2º grado
- Bloqueo trifascicular
- Marcapasos disfuncionante
- Enfermedad del nodo sinusal

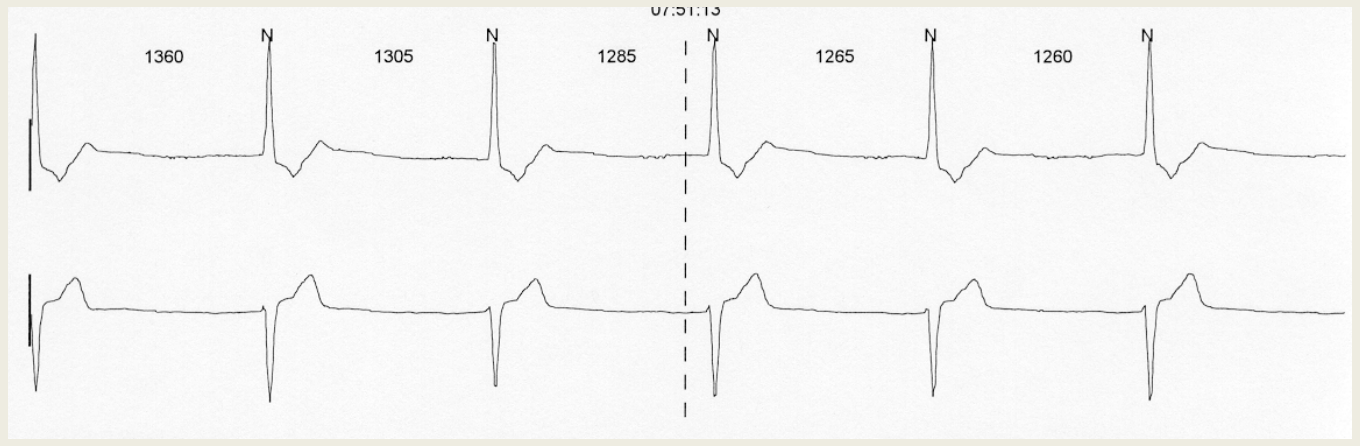
07:51:13
1360
N
1305
N
1285
N
1265
N
1260
N

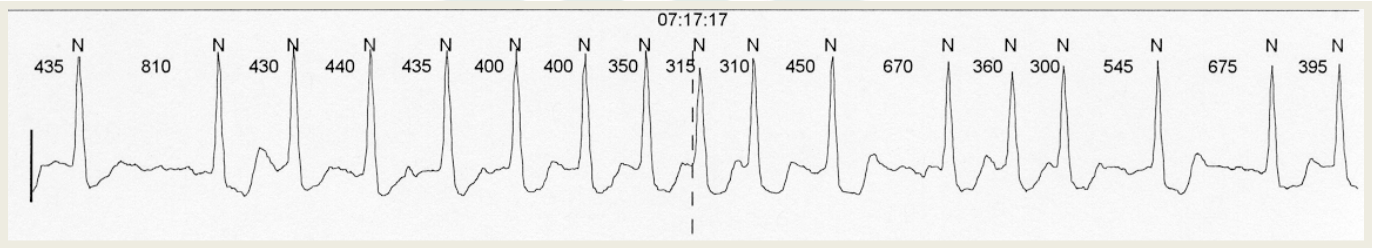
07:17:17
435 N 810 N 430 N 440 N 435 N 400 N 400 N 350 N 315 N 310 N 450 N 670 N 360 N 300 N 545 N 675 N 395 N

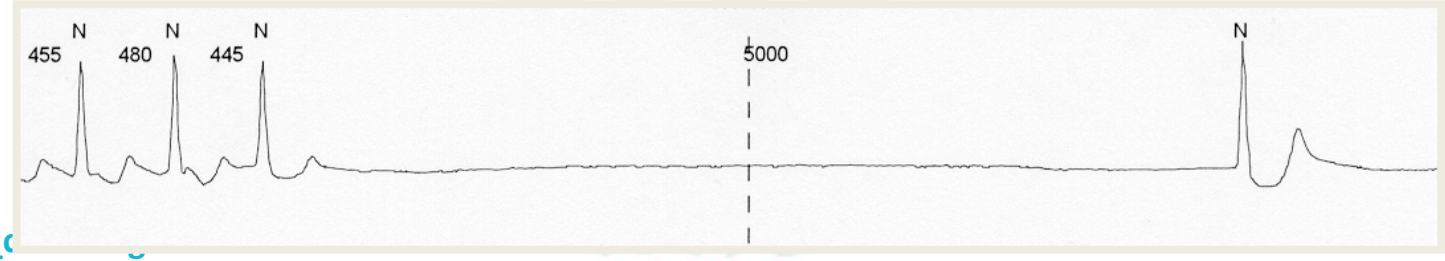
455 N 480 N 445 N
5000
N

Alteraciones psiquiatricas

CARDIOLOGIA
CONSORCI
HOSPITAL GENERAL
UNIVERSITARI
VALÈNCIA

Son hasta el 5 %-10% de todos los síncopes

Mas frecuente en jóvenes y en mujeres

Ansiedad generalizada

Ataques de pánico

Trastornos de somatización

Abuso de drogas

UNPLUGGED

VALORACIÓN INICIAL

1. Establecer si el paciente ha sufrido un verdadero síncope, diferenciandolo de otros procesos que pueden cursar con pérdida de consciencia o del tono postural.
2. Diagnosticar los sincopes vasovagales típicos, la hipotensión ortostática, situacionales, y arritmicos muy evidentes, junto con procesos metabólicos que puedan producir alteración de la consciencia.
3. Diagnosticar o sospechar la existencia de cardiopatía o enfermedad neurológica y solicitar pruebas complementarias para confirmar el diagnóstico.
4. Valorar el estado neuropsÍquico del paciente y la posible contribución farmacológica o tóxica al desencadenamiento del cuadro.
5. Valorar la urgencia de la situación y determinar si el paciente debe de ser ingresado.

D.Dif entre sincope/epilepsia

	Epilepsia	Síncope
Datos durante la pérdida de consciencia	Contracciones tónico-clónicas prolongadas y su comienzo coincide con el inicio de la pérdida de consciencia Contracciones hemilaterales Mordedura de lengua Cianosis facial	Pueden aparecer contracciones tónico-clónicas pero de breve duración (<15 s) y comienzan tras la pérdida de consciencia
Síntomas previos	Aura	Nauseas, vómitos, frialdad, diaforesis (vasovagaL)
Síntomas tras el episodio	Estado confusional Dolor muscular Cefalea	Escasos Cansancio

Electrocardiograma

CARDIOLOGIA
CONSORCI
HOSPITAL GENERAL
UNIVERSITARI
VALÈNCIA

- Hay que realizarlo en todos los pacientes. Anormal en el 20-30% de ellos.
- Rara vez un ECG muestra la arritmia causante del síncope.
- La presencia de las siguientes anomalías **puede sugerir** un síncope arrítmico:

1. Bloqueo bifascicular (bloqueo de rama izquierda o de rama derecha más hemibloqueo anterior o posterior)
2. Otros trastornos de conducción intraventricular (duración del QRS ≥ 0,12 seg) excepto el bloqueo de rama derecha ya conocido.
3. Bloqueo aurículoventricular de segundo grado tipo Mobitz I
4. Bradicardia sinusal asintomática (< 40 lpm) o bloqueo sinoauricular
5. Salvas de taquicardia ventricular no sostenida
6. Preexcitación ventricular (WPW)
7. **Intervalo QT prolongado**
8. Patrón de bloqueo de rama derecha con elevación del ST en derivaciones V1-V3 (síndrome de Brugada)
9. Ondas T negativas en V1-V4 u ondas epsilon sugestivas de displasia arritmogénica de ventrículo derecho

Estudio de la hipotensión ortostática (ortostatismo activo)

- El paciente estará previamente (durante 10 minutos) en decúbito, determinándose la presión arterial basal en dos ocasiones, tras lo cual se pondrá en bipedestación.

- Se determinarán la presión arterial y la frecuencia cardíaca inmediatamente tras la adopción del ortostatismo y cada minuto durante los primeros 3-4 minutos y posteriormente cada 2 minutos hasta los 10 minutos, o siempre que el paciente presente sintomatología.

- Se considerará anormal si hay una caída de la presión arterial sistólica igual o superior a 30 mmHg.

Holter



@mi_cardiologo

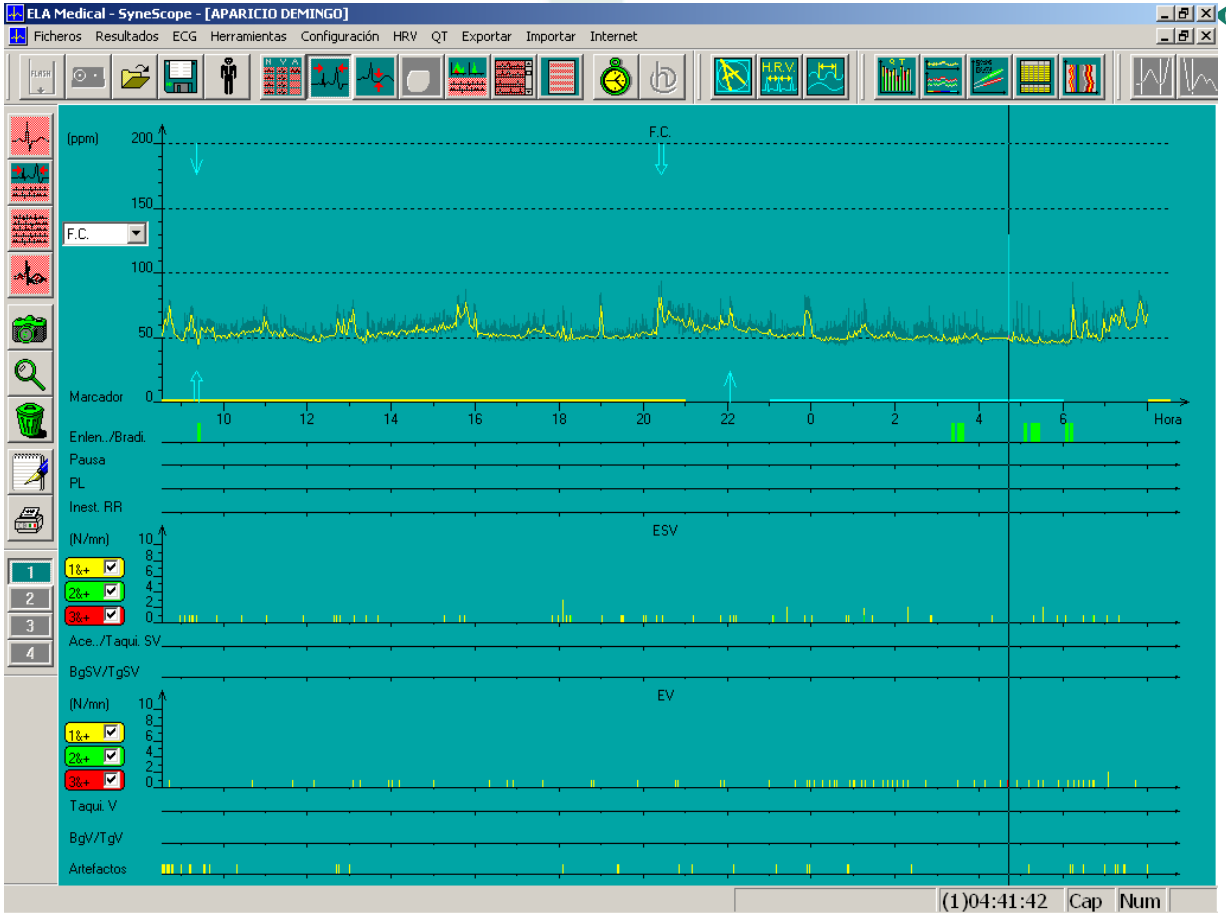

@mi_cardiologo

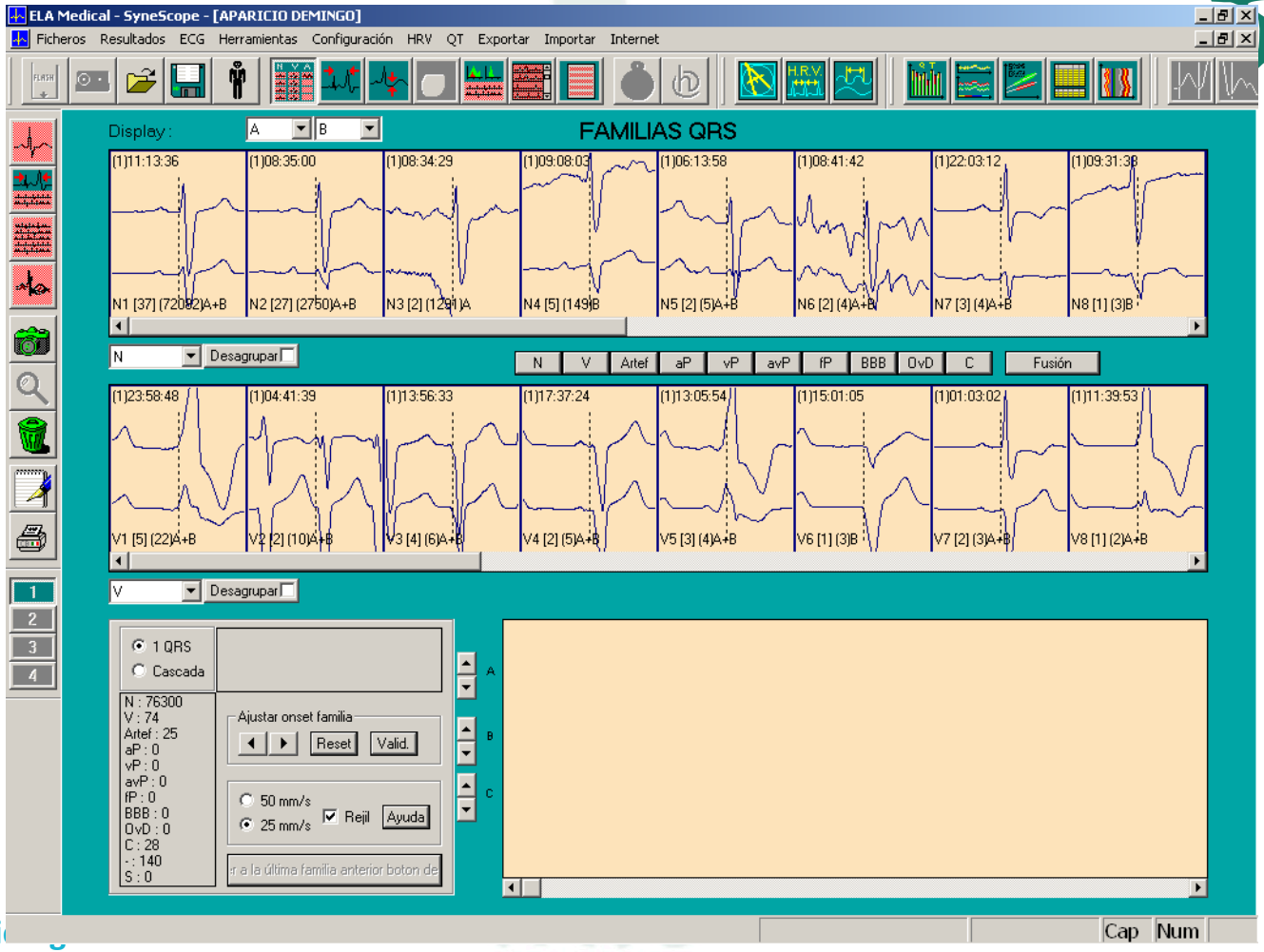
ELA Medical - SyneScope - [APARICIO DEMINGO]
Ficheros Resultados ECG Herramientas Configuración HRV QT Exportar Importar Internet
Display :
A
B
FAMILIAS QRS
(1)11:13:36
(1)08:35:00
(1)08:34:29
(1)09:08:03
(1)06:13:58
(1)08:41:42
(1)22:03:12
(1)09:31:38
N1 [37] (72082)A+B
N2 [27] (2750)A+B
N3 [2] (1291)A
N4 [5] (149)B
N5 [2] (5)A+B
N6 [2] (4)A+B
N7 [3] (4)A+B
N8 [1] (3)B
N
Desagrupar
N V Artef aP vP avP fP BBB OvD C
Fusión
(1)23:58:48
(1)04:41:39
(1)13:56:33
(1)17:37:24
(1)13:05:54
(1)15:01:05
(1)01:03:02
(1)11:39:53
V1 [5] (22)A+B
V2 [2] (10)A+B
V3 [4] (6)A+B
V4 [2] (5)A+B
V5 [3] (4)A+B
V6 [1] (3)B
V7 [2] (3)A+B
V8 [1] (2)A+B
V
Desagrupar
1
2
3
4
1 QRS
Cascada
N : 76300
V : 74
Artef : 25
aP : 0
vP : 0
avP : 0
fP : 0
BBB : 0
OvD : 0
C : 28
- : 140
S : 0
Ajustar onset familia
Reset
Valid.
50 mm/s
25 mm/s
Rejil
Ayuda
a la última familia anterior boton de
A
B
C
Cap
Num

@mi_cardi

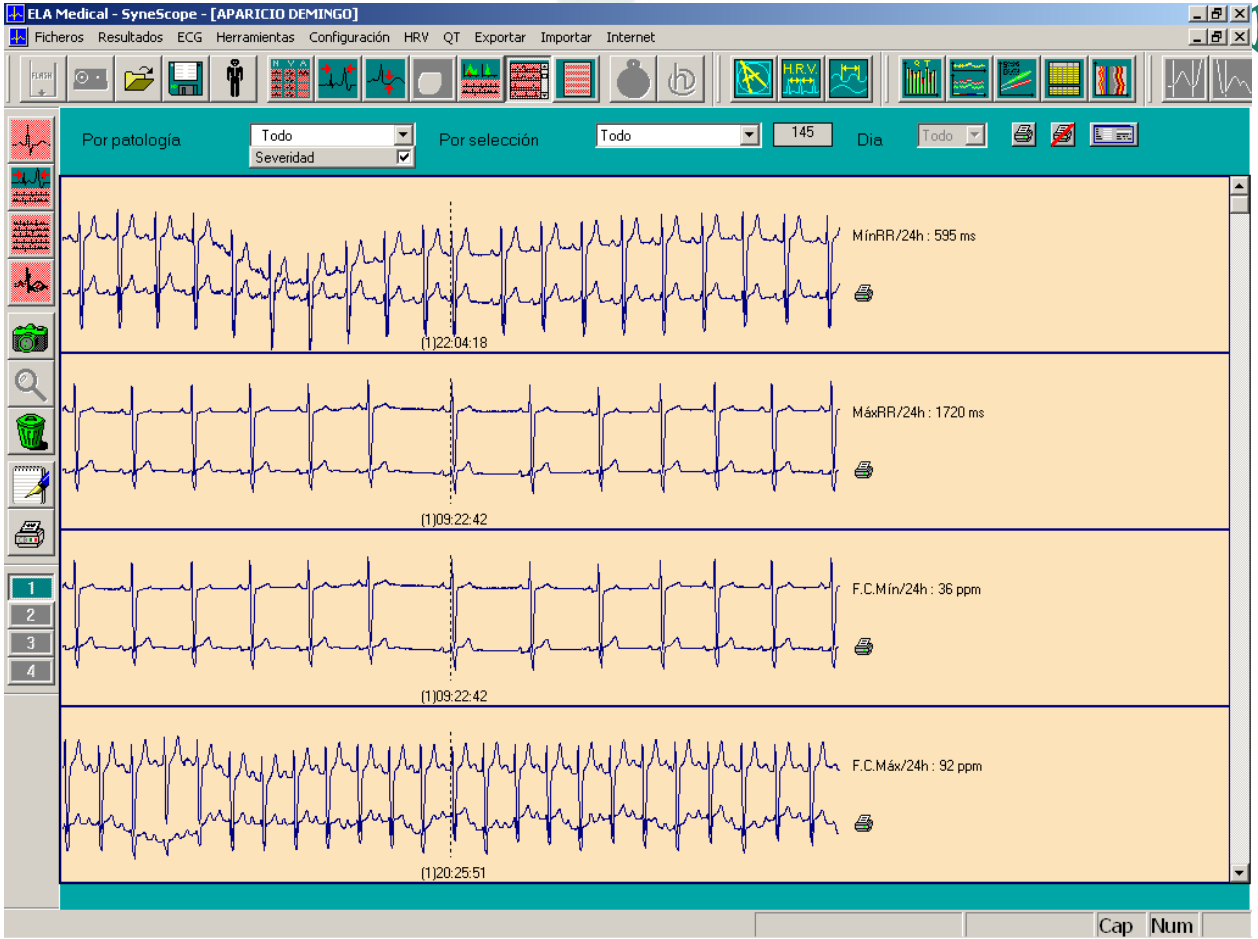

CARDIOLOGIA
CONSORCI
HOSPITAL GENERAL
UNIVERSITARI
VALÈNCIA

@mi_cardiologo

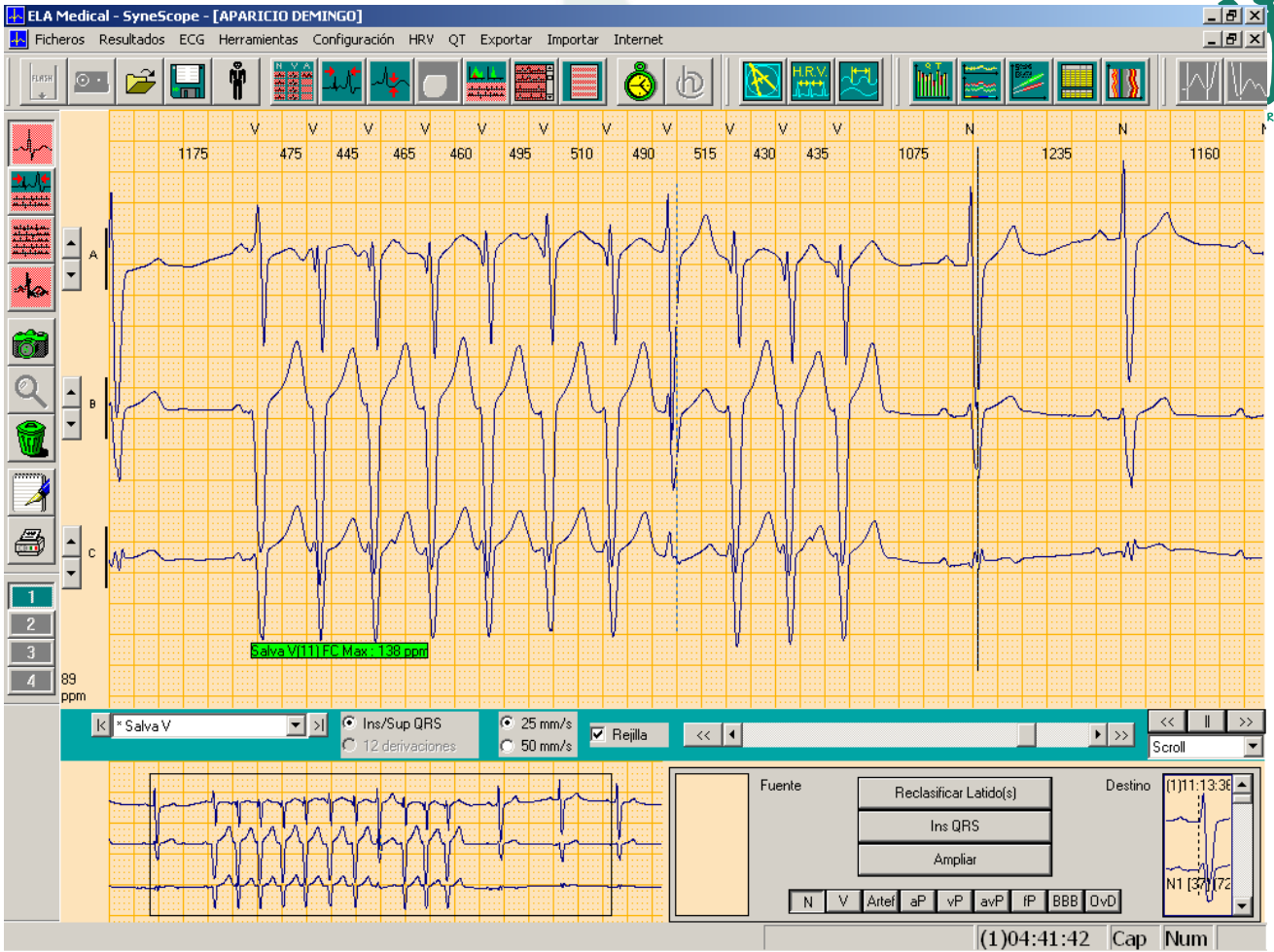

CARDIOLOGIA
CONSORCI
HOSPITAL GENERAL
UNIVERSITARI
VALÈNCIA

@mi_cardiologo

Masaje del seno carotídeo

- Se realizará en pacientes mayores de 40 años sin cardiopatía, con ECG normal.
- Esta contraindicado en pacientes con soplos carotideos,alteraciones del pulso carotídeo, ACV o infarto en 3 meses previos.
- En pacientes con cardiopatía o alteraciones del ECG basal, se indicará cuando no se haya establecido una etiología después de la práctica del estudio electrofisiológico.

- **Metódica y criterios de positividad**
  - Siempre se debe realizar monitorizado (PA y ECG) y auscultar previamente.Se realiza un suave masaje a nivel de la carótida (donde late con más fuerza, cercano al angulo de la mandíbula), durante 5 segundos en cada lado.
  - Es positivo si se produce una pausa de más de 3 segundos y síncope o caída de la Pas de 50 mmHg o más.

Tabla basculante

CARDIOLOGIA
CONSORCI
HOSPITAL GENERAL
UNIVERSITARI
VALÈNCIA

@mi_cardiologo

Monitorización no invasiva

CARDIOLOGIA
CONSORCI
HOSPITAL GENERAL
UNIVERSITARI
VALÈNCIA

@mi_cardiologo

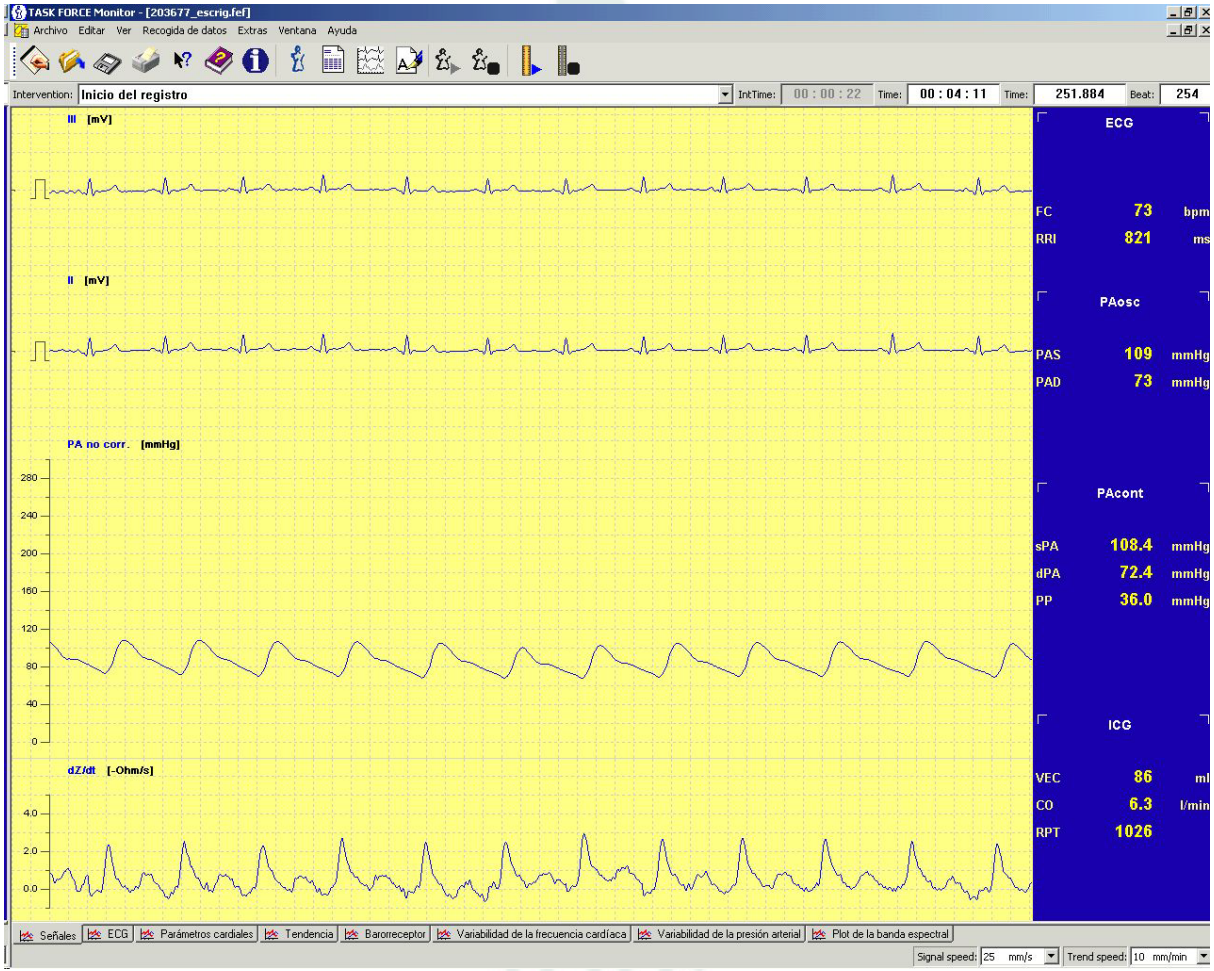

CARDIOLOGIA
CONSORCI
HOSPITAL GENERAL
UNIVERSITARI
VALÈNCIA

@mi_cardiologo

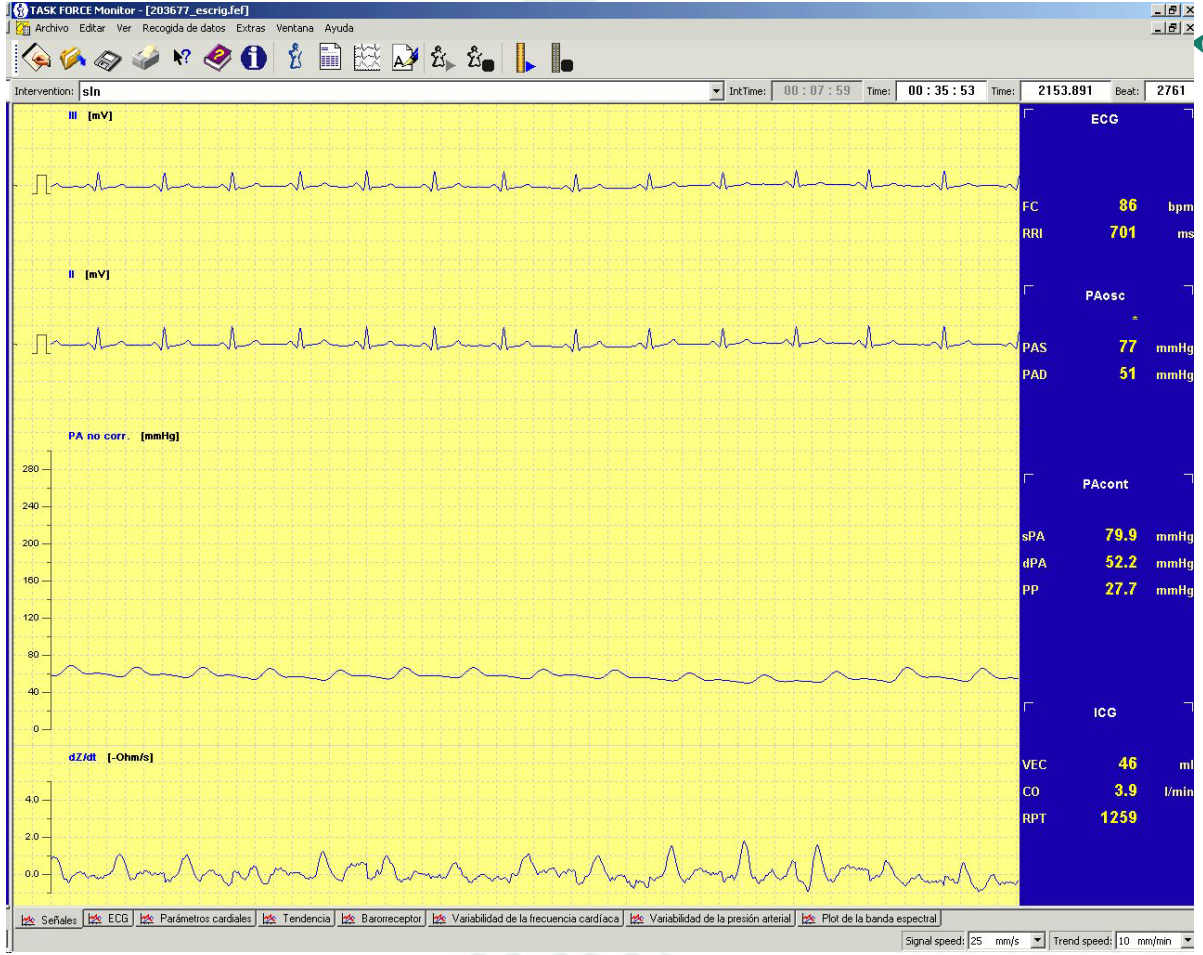

CARDIOLOGIA
CONSORCI
HOSPITAL GENERAL
UNIVERSITARI
VALÈNCIA

@mi_cardiologo

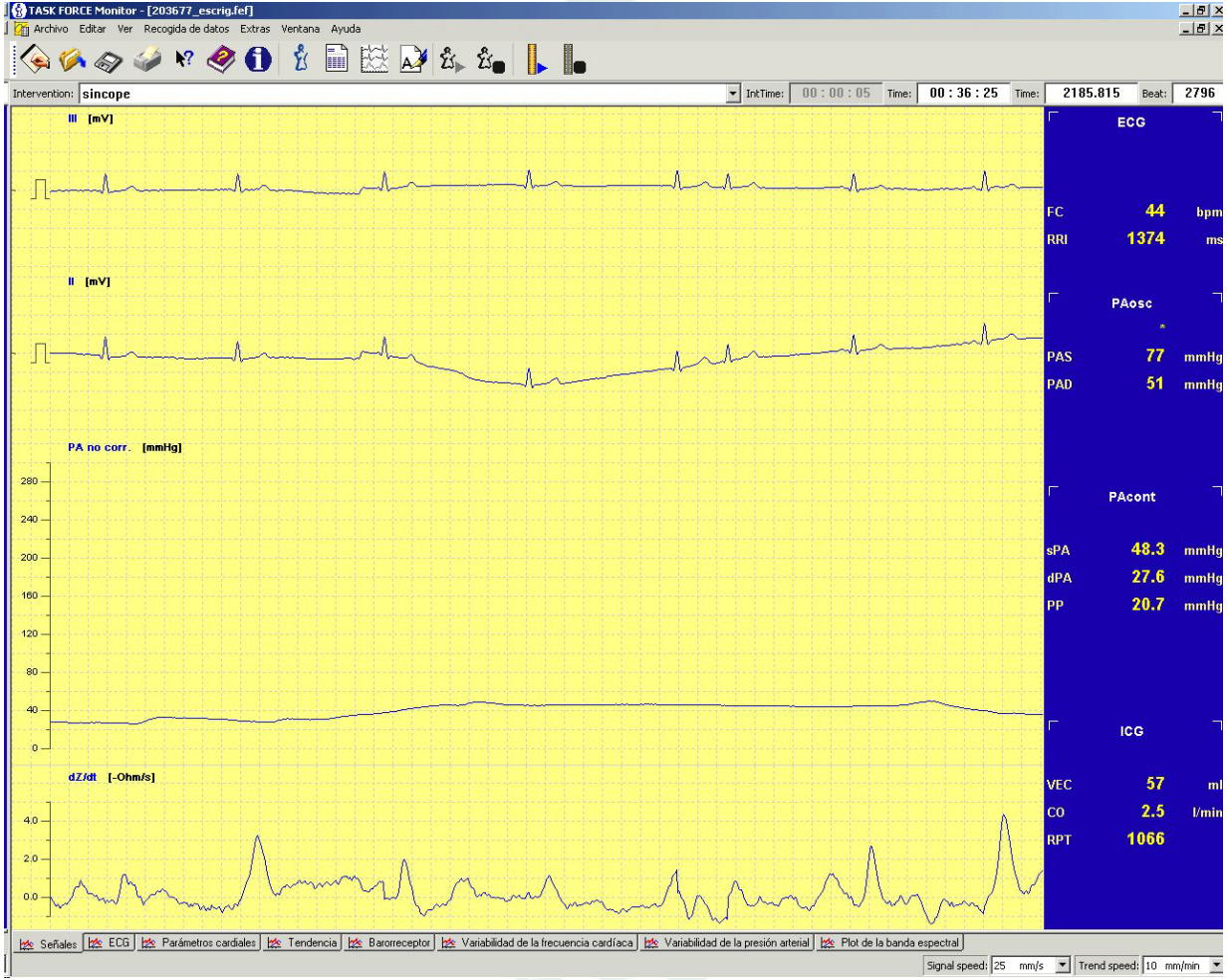

CARDIOLOGIA
CONSORCI
HOSPITAL GENERAL
UNIVERSITARI
VALÈNCIA

@mi_cardiologo

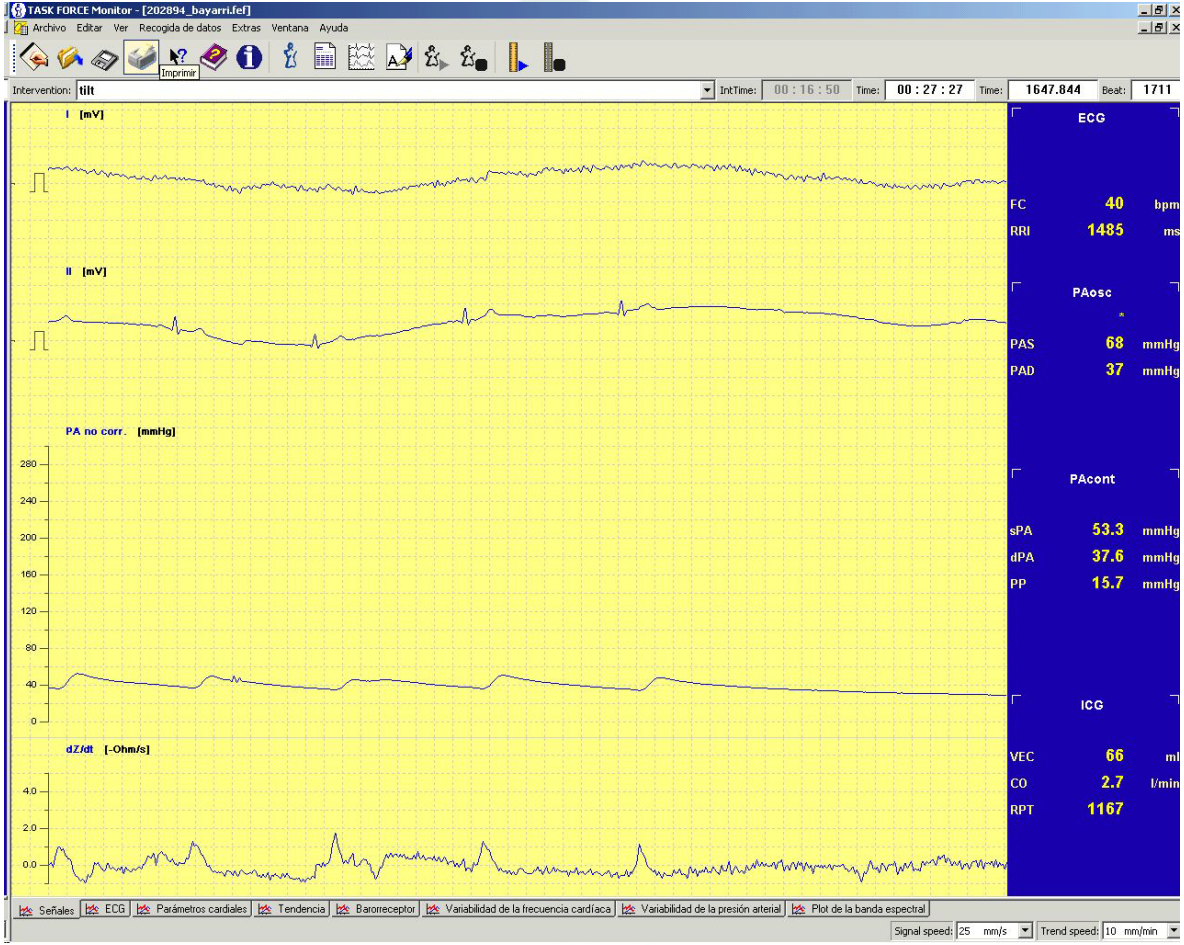

CARDIOLOGIA
CONSORCI
HOSPITAL GENERAL
UNIVERSITARI
VALÈNCIA

@mi_cardiologo

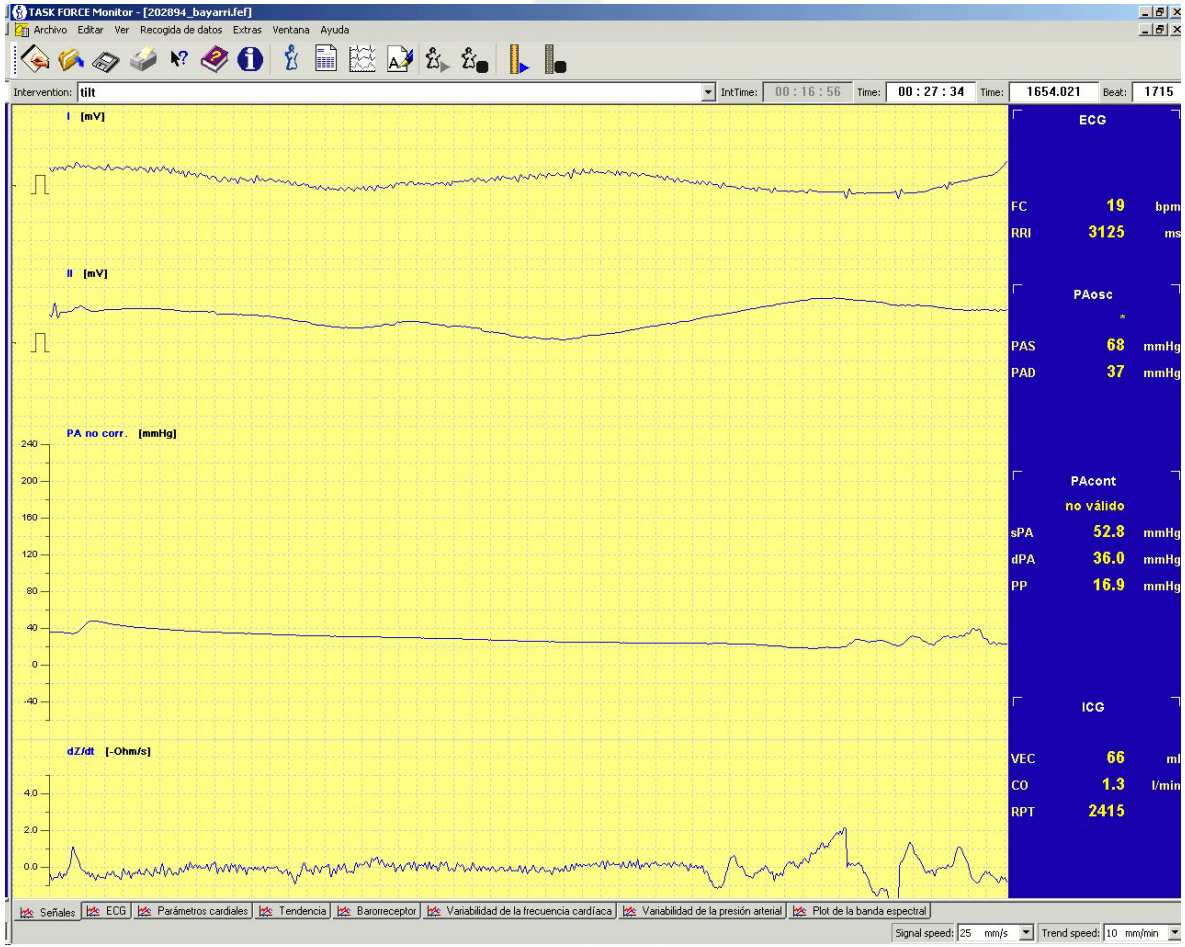

CARDIOLOGIA
CONSORCI
HOSPITAL GENERAL
UNIVERSITARI
VALÈNCIA

@mi_cardiologo

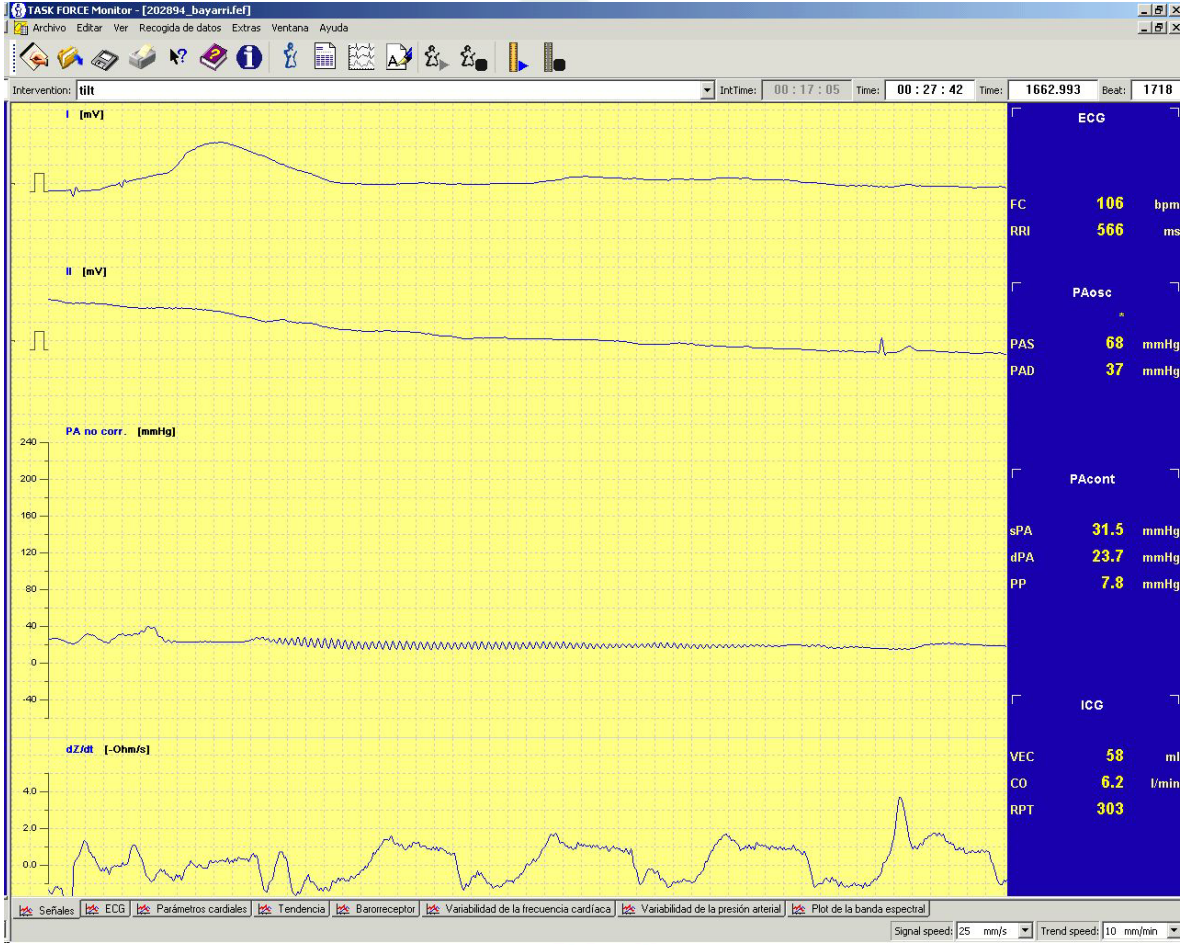

CARDIOLOGIA
CONSORCI
HOSPITAL GENERAL
UNIVERSITARI
VALÈNCIA

@mi_cardiologo

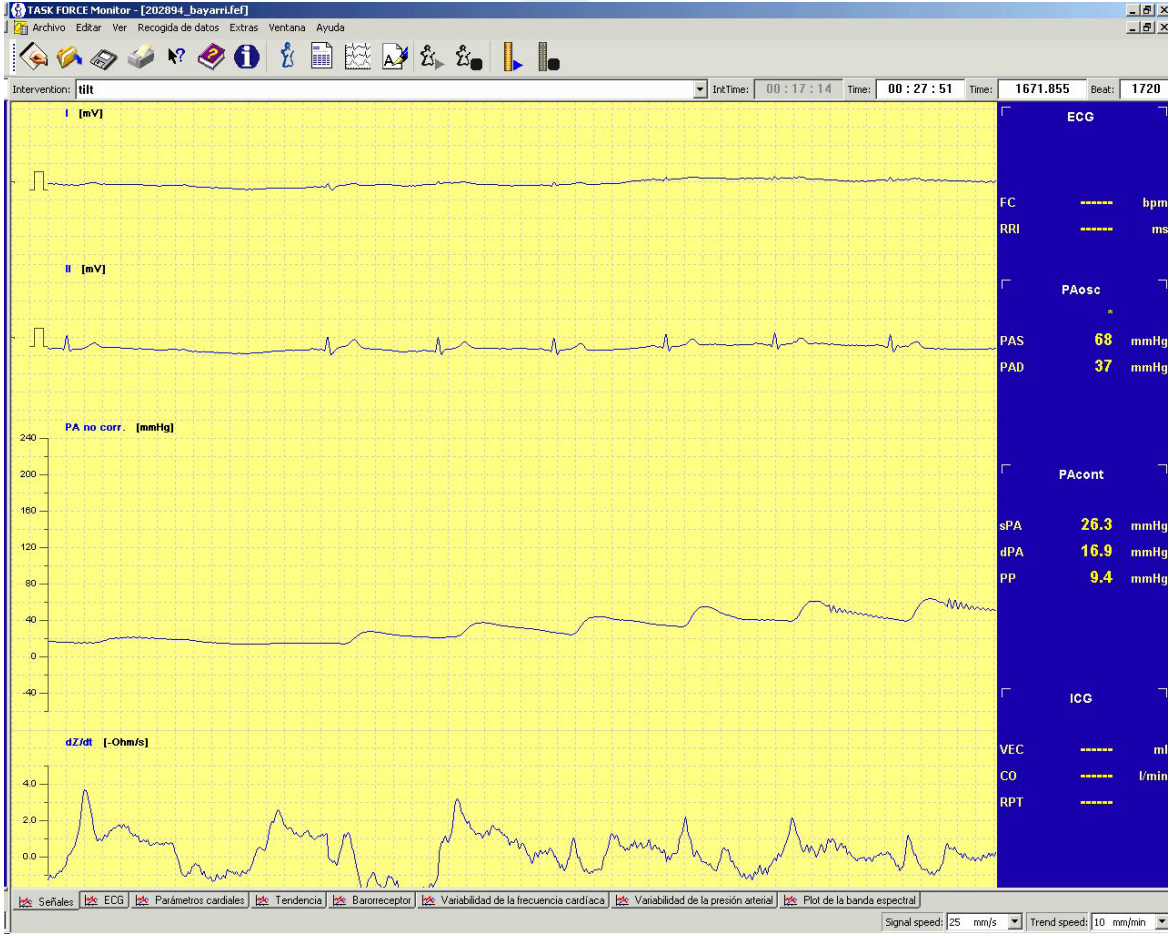

CARDIOLOGIA
CONSORCI
HOSPITAL GENERAL
UNIVERSITARI
VALÈNCIA

@mi_cardiologo

Estudio electrofisiológico

- Se realizará a los pacientes con trastorno de la conducción intraventricular (bloqueo de rama derecha avanzado, bloqueo de rama izquierda avanzado, bloqueo bifascicular) y a los pacientes con cardiopatía orgánica (excepto estenosis aórtica y mixoma).

- Se individualizarán los pacientes con sospecha de arritmias y los pacientes con síncopes recurrentes o con traumatismo y prueba en tabla basculante negativa.

Holter Implantable

Tratamiento

SÍNCOPE NEUROMEDIADO E HIPOTENSIÓN ORTOSTÁTICA

- **Medidas generales**
  - Se recomendará evitar los factores desencadenantes y las circunstancias favorecedoras, tales como el ortostatismo mantenido.
  - En pacientes no hipertensos, se aconsejará ingesta rica en sal y abundantes líquidos, evitar la ingesta excesiva de alcohol y las comidas abundantes.
  - Se instruirá al paciente, si presenta pródromos, a realizar ejercicios isométricos (cruzar las piernas con contracción intensa de muslos y nalgas, mantener las manos entrecruzadas mientras hace intensa fuerza centrípeta con los brazos, etc); asimismo, se le recomendará que mantenga la visión fija en un punto lejano (en lugar de cerrar los ojos).
  - Con independencia de estas maniobras se recomendará la posición de sentado con la cabeza baja (entre las piernas) o, preferiblemente, que adopte el decúbito, a fin de evitar traumatismos.
  - Tilt training

Tratamiento

SÍNCOPE NEUROMEDIADO E HIPOTENSIÓN ORTOSTÁTICA

- Fármacos: Se reserva para aquellos pacientes con crisis muy recidivantes o que se acompañen de traumatismos o profesiones de riesgo.
- En el momento actual, en ausencia de una evidencia sólida del efecto del tratamiento farmacológico en estos pacientes, se considerarán las siguientes indicaciones para la elección del fármaco a ensayar:
  - **Fludrocortisona** o fármacos alfaadrenergicos en pacientes jóvenes o con tendencia a la hipotensión basal
  - **Beta-bloqueantes** en aquellos pacientes con datos sugestivos de simpaticotonía (taquicardia sinusal basal o en la mesa basculante, o hipertensión lábil).
  - **Inhibidores de la recaptación de serotonina** en aquellos pacientes que no se consideren candidatos a los otros fármacos, o que éstos estén contraindicados o en los hayan fracasado

Tratamiento

SÍNCOPE NEUROMEDIADO E HIPOTENSIÓN ORTOSTÁTICA

Marcapasos

- En pacientes con síncopes vasovagales severos, recidivantes, en los que hayan fracasado las otras alternativas terapéuticas y en los que se haya documentado un severo componente cardioinhibidor durante el episodio sincopal se individualizará la indicación de marcapasos bicameral.
- Incluso en estas circunstancias, esta indicación se establecerá de un modo excepcional, especialmente en individuos jóvenes.

Arritmias

BLOQUEOS .GENERALIDADES I

CARDIOLOGIA
CONSORCI
HOSPITAL GENERAL
UNIVERSITARI
VALÈNCIA

Fallo en la transmisión de impulsos eléctricos.

Niveles de bloqueo:

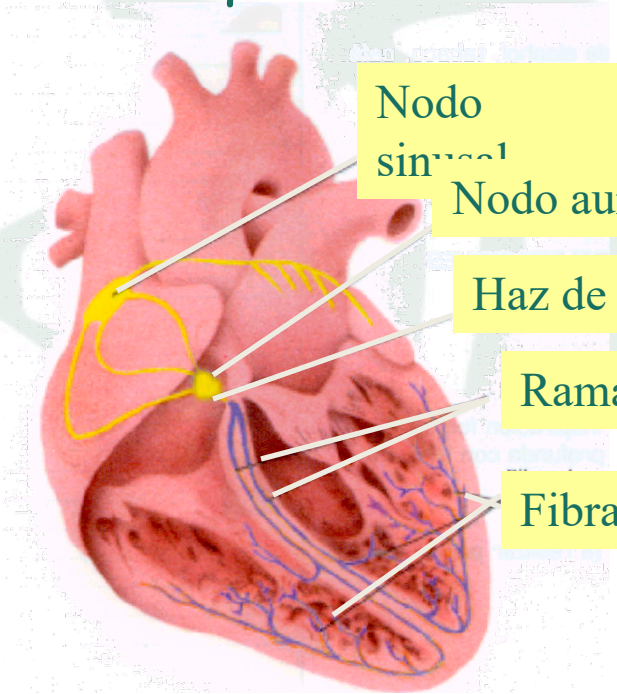

@mi_cardiologo

BLOQUEOS. GENERALIDADES II

Niveles de bloqueo:

- BSA
- BAV

1ºgrado: ↑ el tiempo de conducción

2ºgrado: algún estímulo no se conduce

- 2a: con fenómeno de Wenckebach (Mobitz I)
- 2b: bruscamente, sin alargamiento previo (MobitzII)

3ºgrado: ningún estímulo se conduce

- B. De rama:
  - Derecha (BRD)
  - Izquierda (BRI)

Completo: QRS > 0.12 seg

Incompleto: QRS 0.10-0.12 seg

- Fasciculares

BAV I

BAV 1ºGRADO : PR largo (> 0,20 seg)

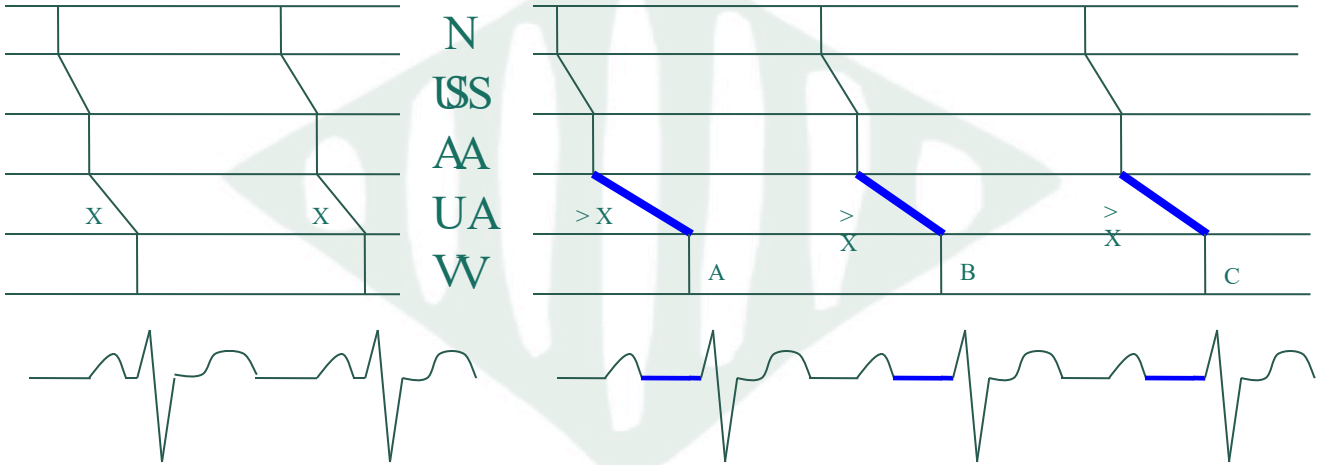

NORMAL

BAV 1º GRADO: AB = BC, PR largo

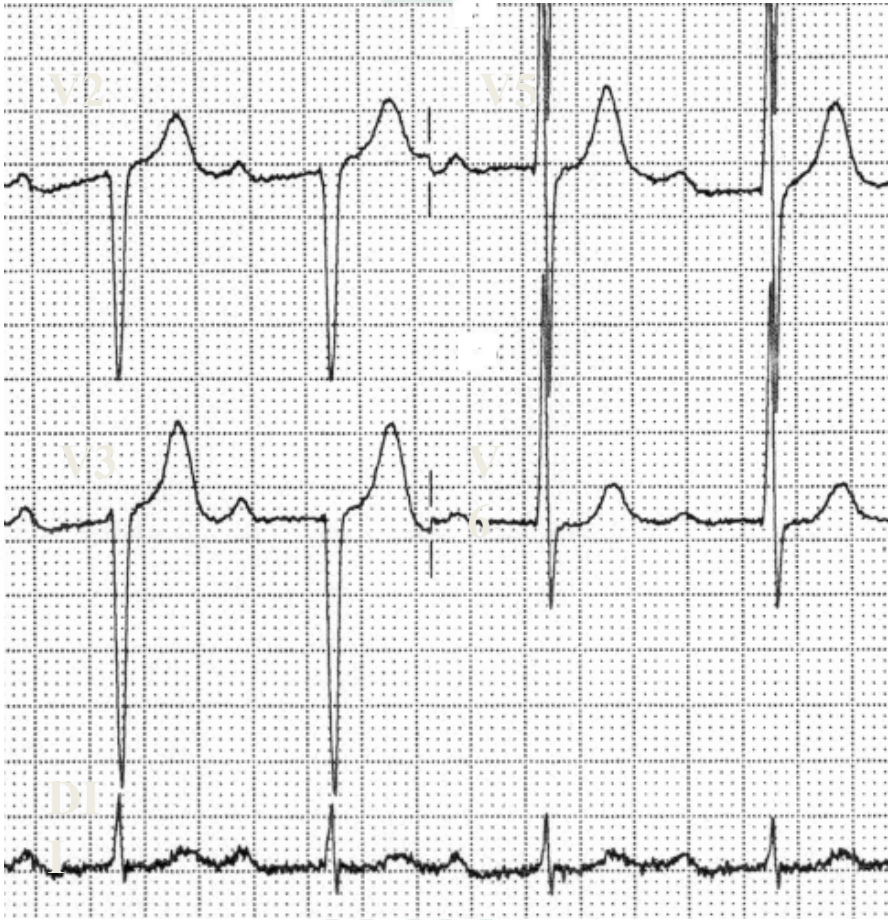
V2
V5
V3
V6
DI

BAV II

BAV 2º GRADO: Alguna onda p no se sigue de QRS

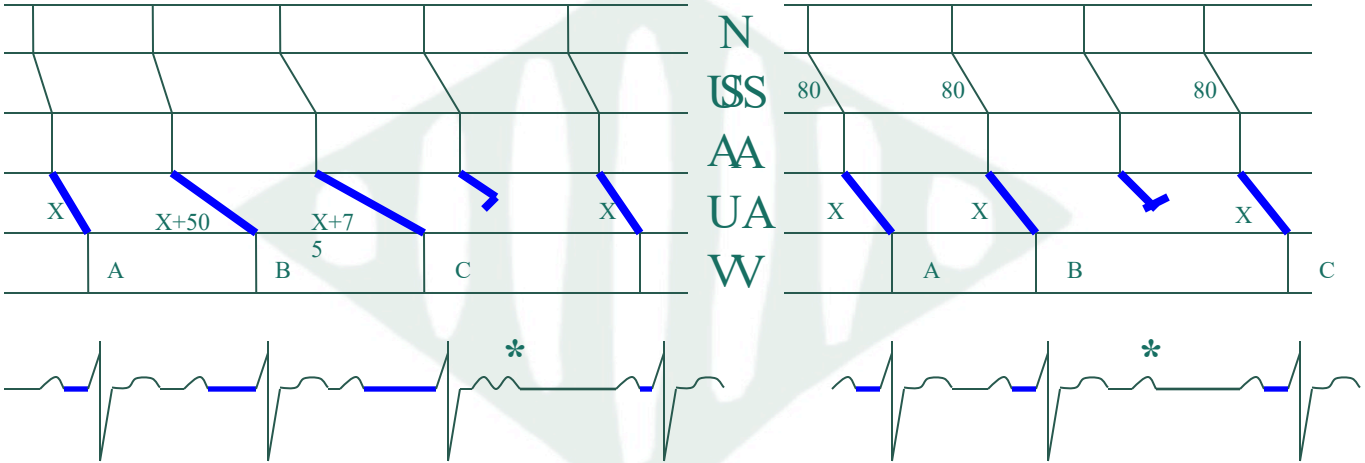

BSA 2a (4 x 3): AB > BC

BSA 2b (3:2) : BC = 2 AB

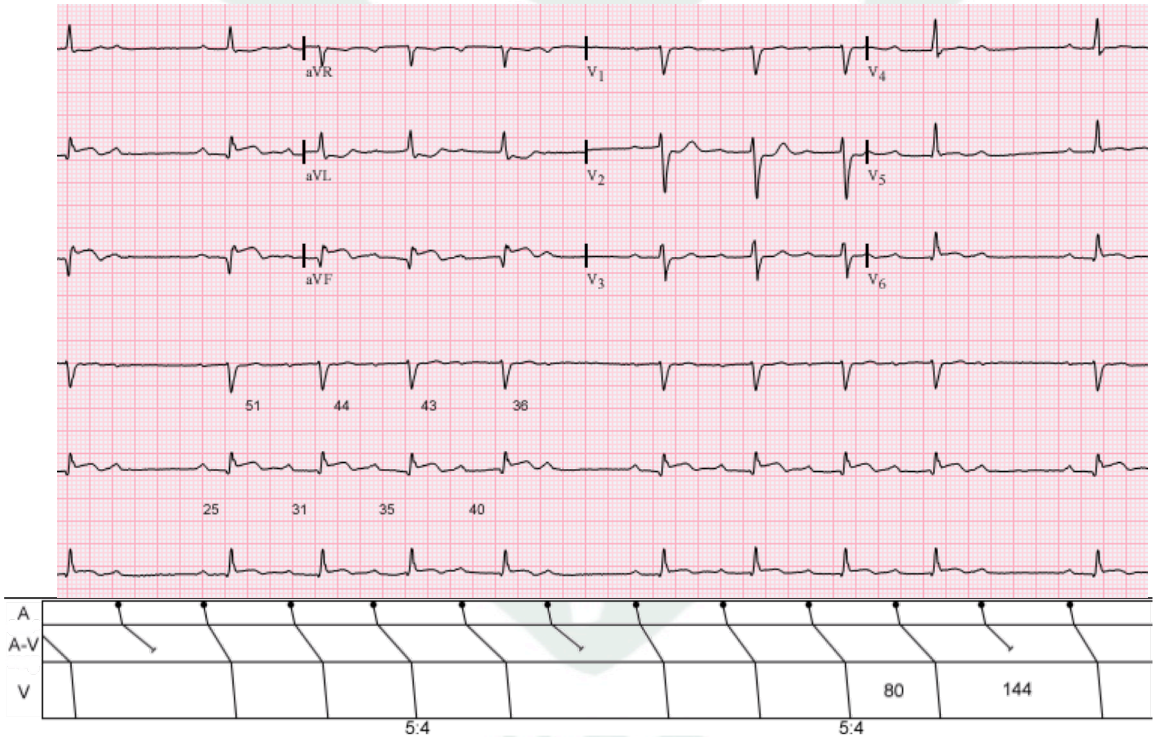
aVR
V1
V4
aVL
V2
V5
aVF
V3
V6
51
44
43
36
25
31
35
40
A
A-V
V
80
144
5:4
5:4

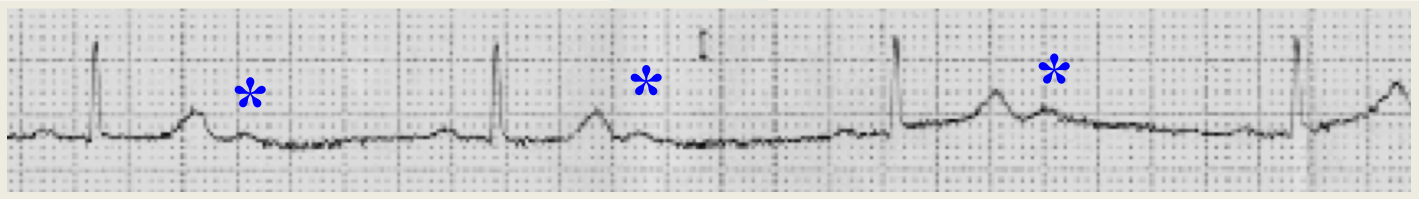

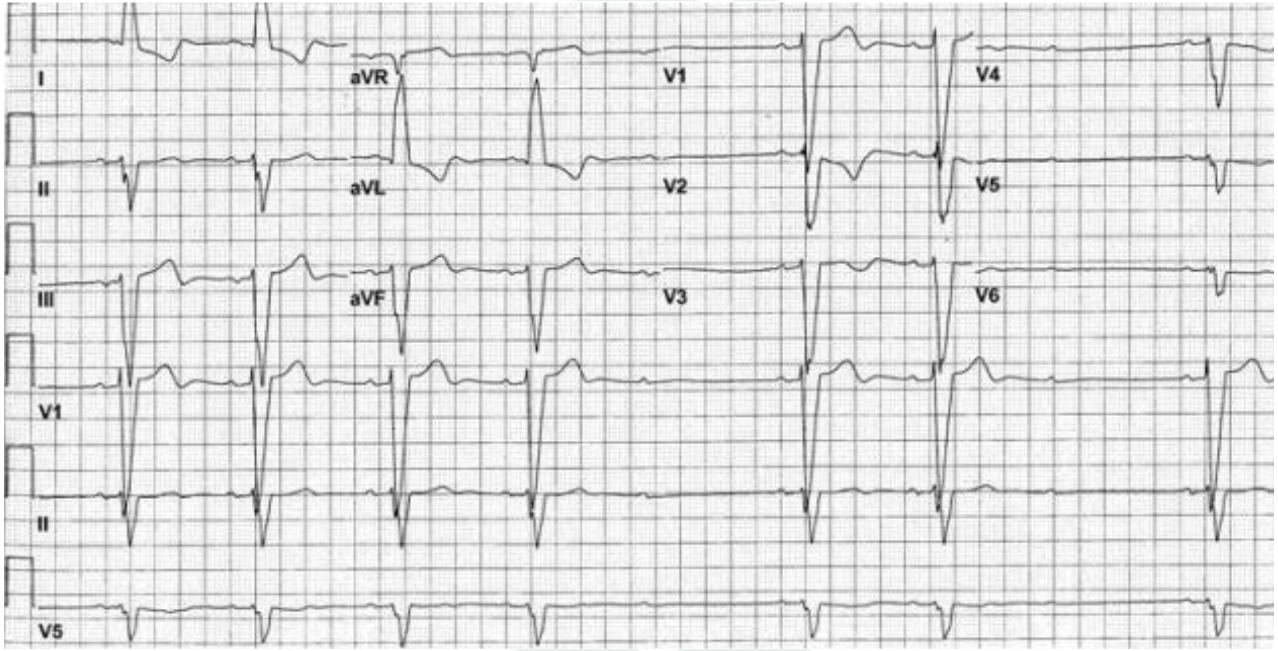
I
aVR
V1
V4
II
aVL
V2
V5
III
aVF
V3
V6
V1
II
V5

N
N
N
N
N
N
N
N
1235
1250
620
620
625
620
630
635
1295
7 F.C.Máx/24h : 96 ppm

BAV III

BAV 3º GRADO O BAVC: Hay p a una frecuencia y QRS a otra más lenta (ritmo de escape), con PR variables que no siguen una cadencia (disociación AV).

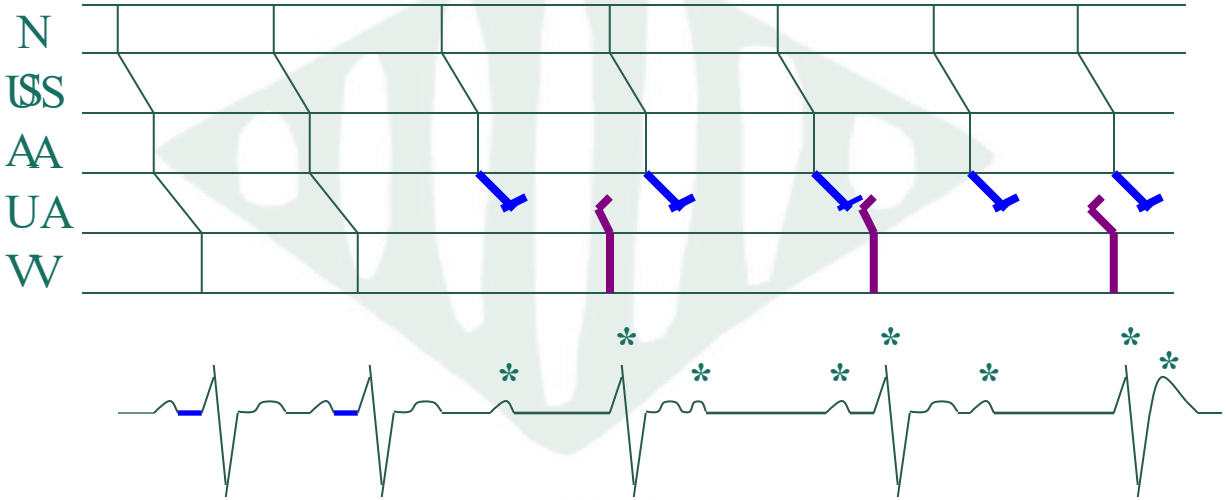

BAVC o de 3º grado: salta un ritmo de escape nodal

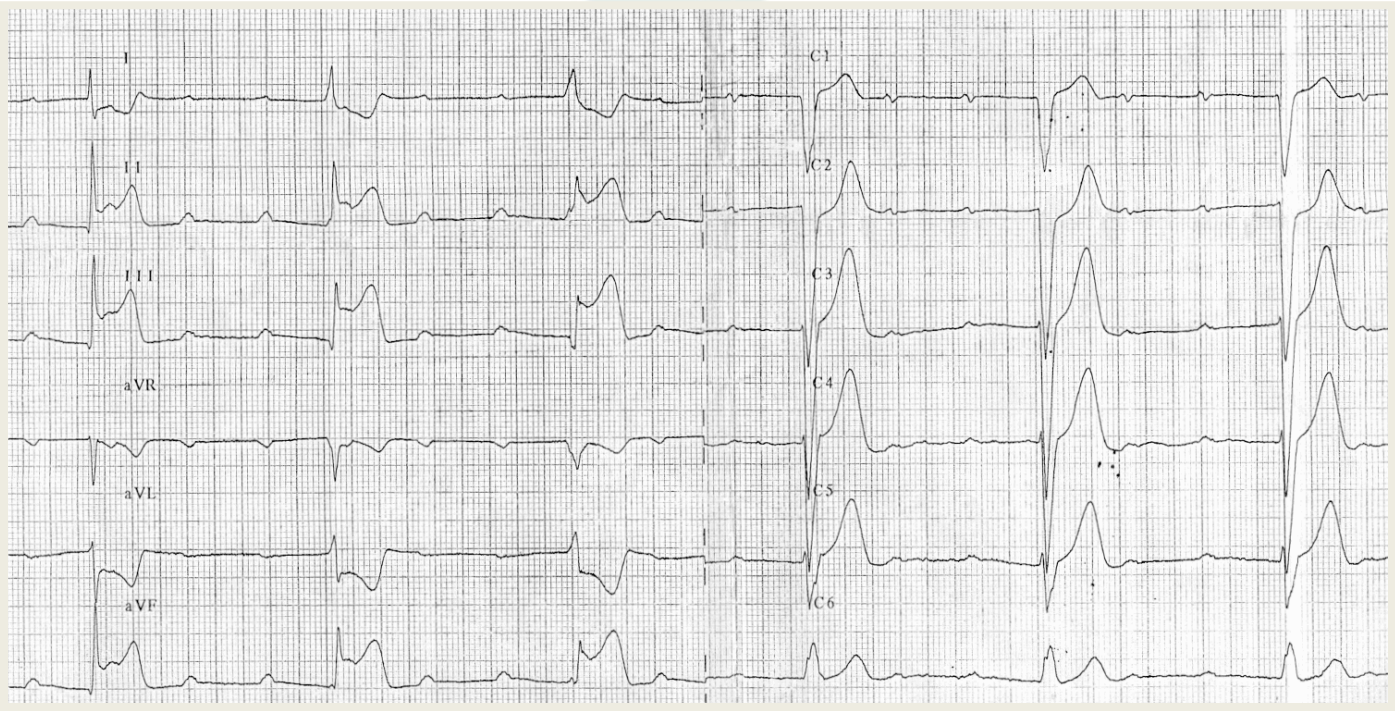
I
II
III
aVR
aVL
aVF
C1
C2
C3
C4
C5
C6

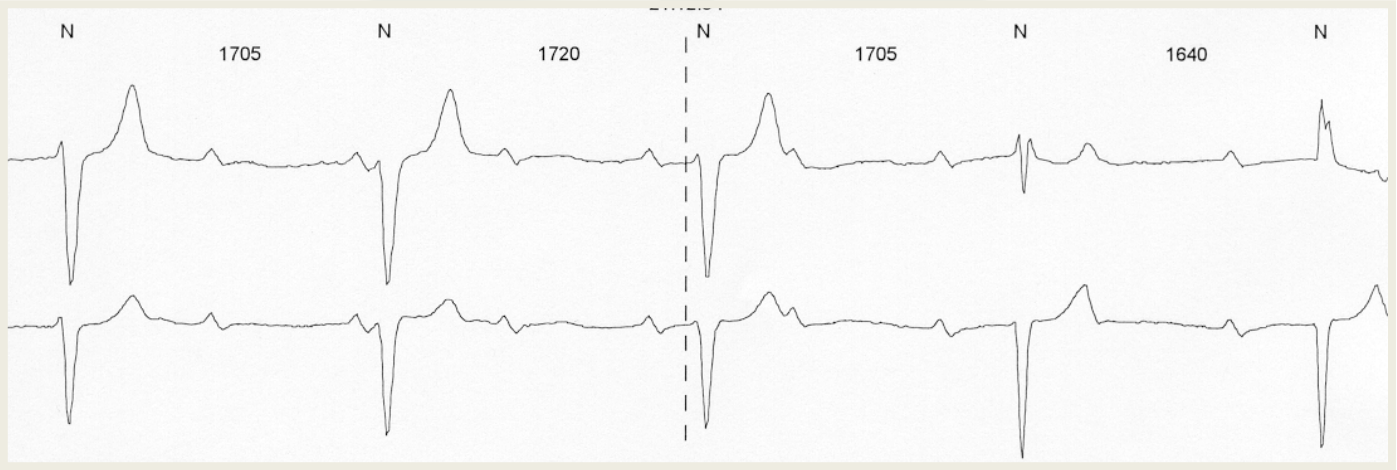
N
1705
N
1720
N
1705
N
1640
N

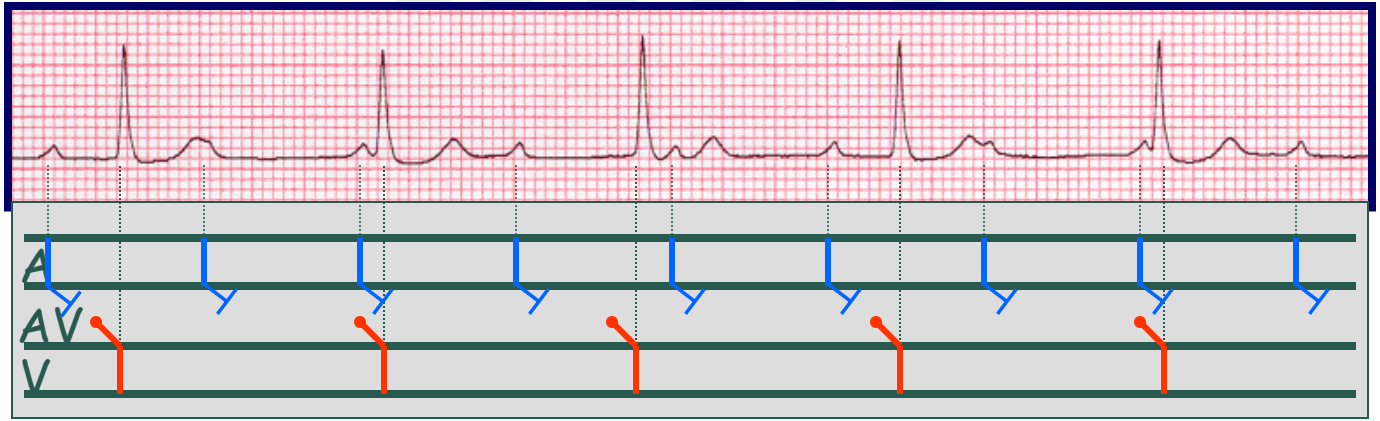
A
AV
V

PARO SINUSAL I

Alteración transitoria de la generación del impulso sinusal

Ausencia episódica de la activación auricular

ECG : pausa de duración variable sin actividad auricular, que no es múltiplo de la frecuencia sinusal y que termina con la recuperación del automatismo sinusal o con la aparición de un ritmo de escape de un marcapasos subsidiario.

Nota: en jóvenes normales y atletas pueden encontrarse pausas asintomáticas de hasta 2000 mseg. Pausas > 3000 mseg suelen ser sintomáticas.

@mi_cardiologia

ENFERMEDAD DEL NODO SINUSAL I

- Bradicardia sinusal severa persistente (sospechosa si en reposo FC sinusal < 40 lpm)
- Paro sinusal patológico
- Bloqueo sinoauricular
- Dificultad para reasumir el ritmo sinusal tras taquiarritmias auriculares
- Episodios de taquiarritmia auricular-fibrilación o flutter en el contexto de una bradicardia sinusal predominante

ENFERMEDAD DEL NODO SINUSAL II

- **Causas**:

Intrínseca: nodo sinusal hipoplásico, enfermedades infiltrativas, procesos infecciosos, degenerativos, isquémicos o autoinmunes, traumatismos.

Extrínseca: hipotermia, hipotiroidismo, anorexia nerviosa, disbalance autonómico, fármacos cardioactivos.

- **Clínica**:

más frecuente mareos y síncopes (también palpitaciones paroxísticas, cansancio, pérdida de la capacidad de concentración, ICC; EAP...)

ENFERMEDAD DEL NODO SINUSAL III

Síndrome bradicardia-taquicardia

- Taquiarritmias auriculares más frecuentes : fibrilación auricular, flutter auricular y taquicardia auricular lenta.

- Los fármacos antiarrítmicos administrados para prevenir los episodios de taquiarritmia pueden conllevar acentuación de la bradicardia sinusal.

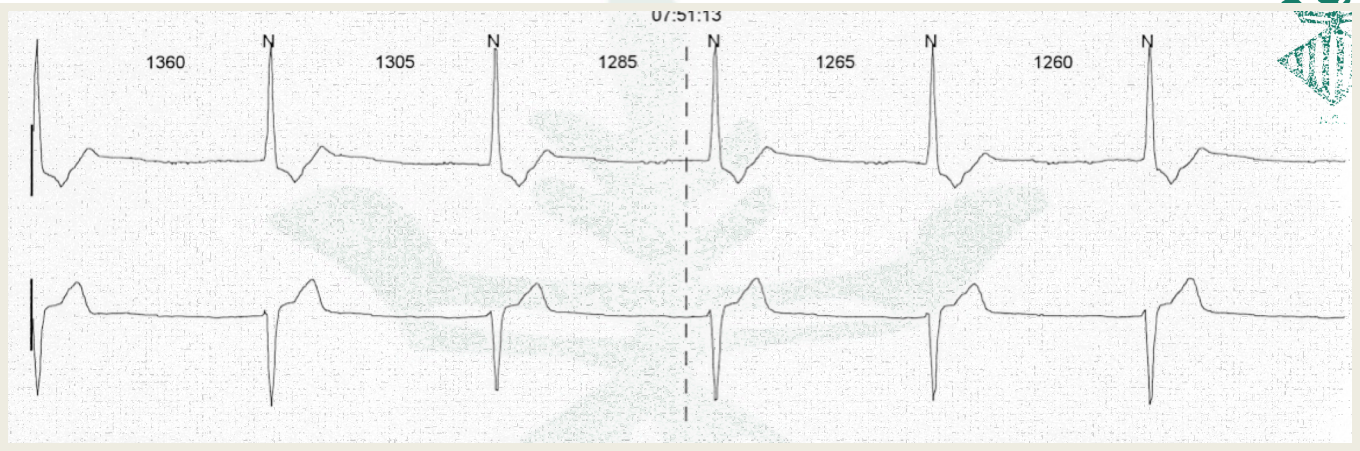
07:51:13
1360
N
1305
N
1285
N
1265
N
1260
N

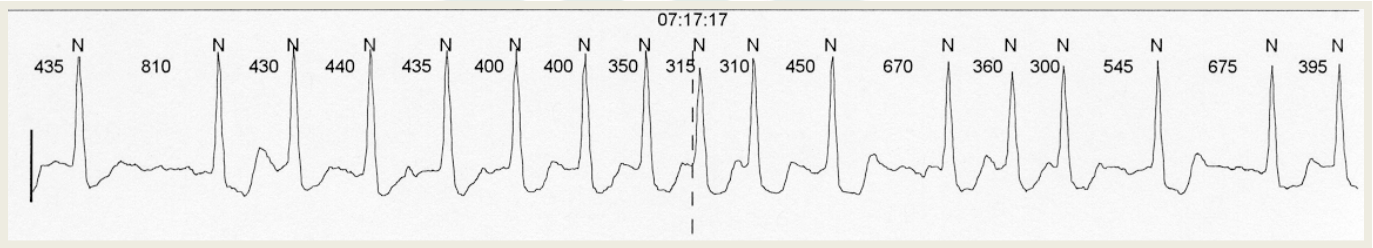
07:17:17
435 N 810 N 430 N 440 N 435 N 400 N 400 N 350 N 315 N 310 N 450 N 670 N 360 N 300 N 545 N 675 N 395 N

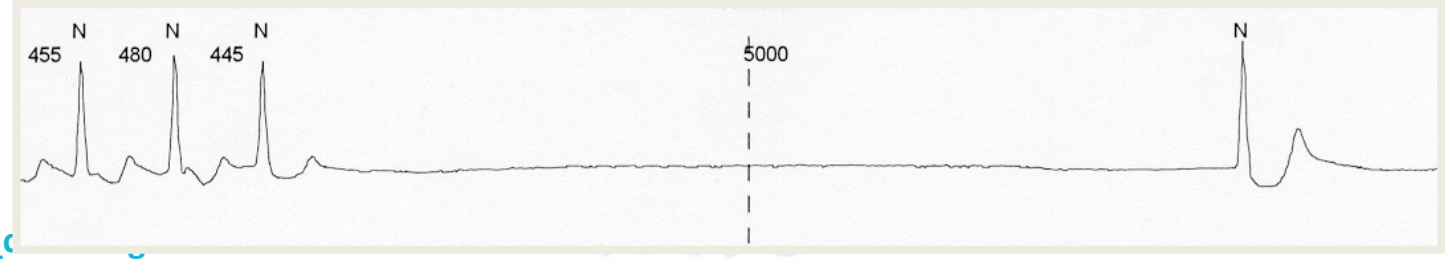
455 N 480 N 445 N
5000
N

V1
V1

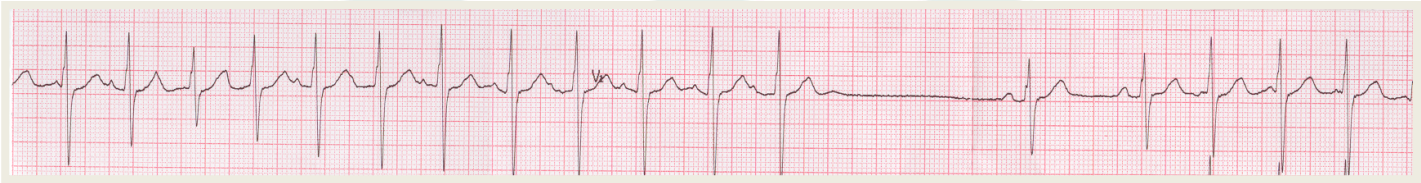
V1

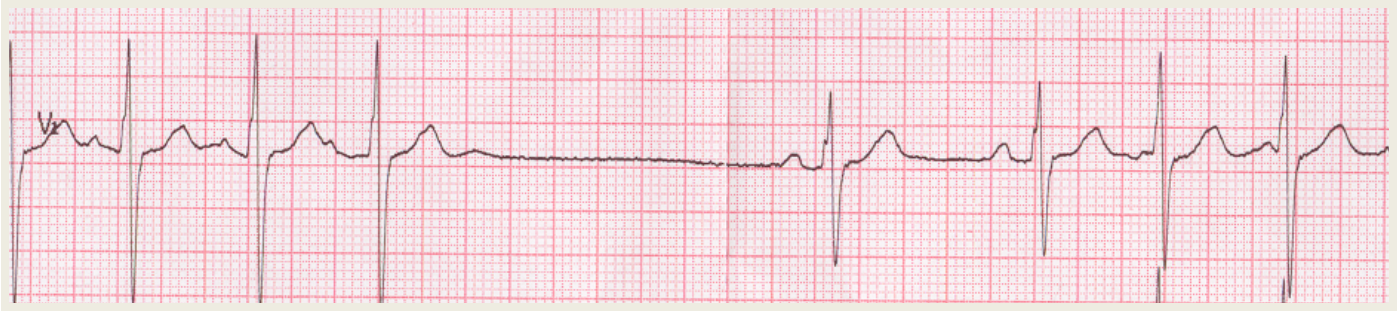
V1

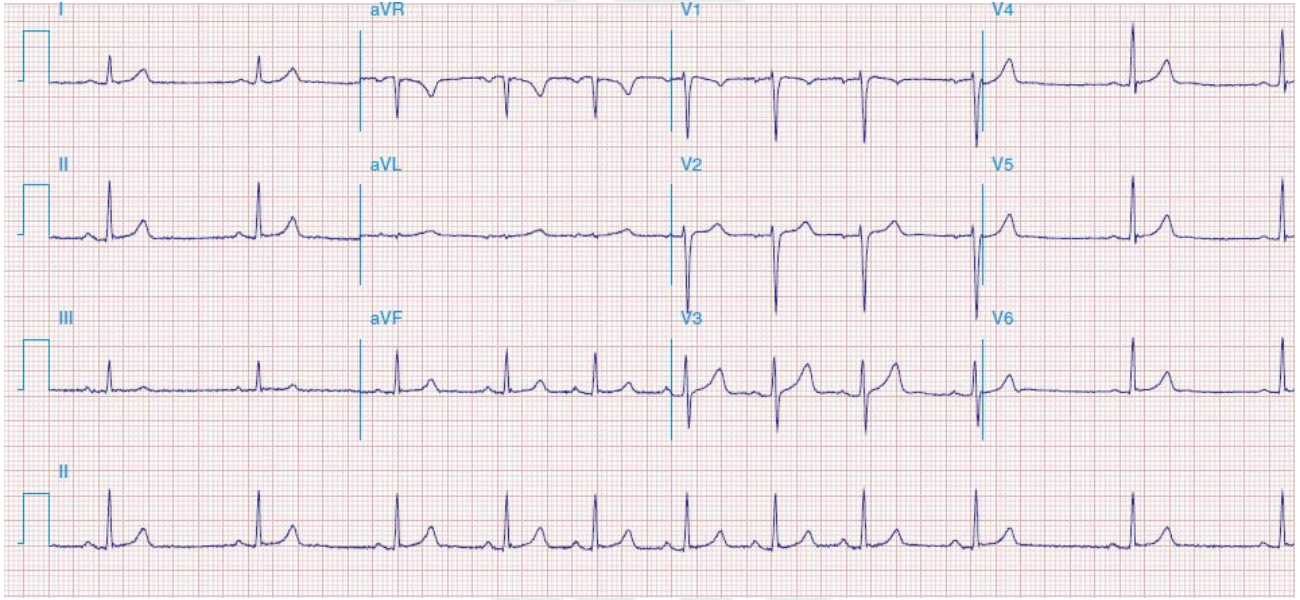
I
aVR
V1
V4
II
aVL
V2
V5
III
aVF
V3
V6
II

OJO : Arritmia sinusal respiratoria

a) respiratoria: ↑ FC con la inspiración y ↓ con la espiración, muy frecuente en niños y adultos jóvenes.

b) no respiratoria: idiopática, más frecuente en ancianos.

¿Qué hacer?

- BAV 1er grado—> Diagnosticarlo y tenerlo en cuenta
- BAV 2 grado:
  - Tipo I: Sin sintomas → Seguimiento por Cardiología
  - Tipo 2: Remitir a Urgencias si sintomas/dudosos
- BAV 3 grado: Remitir a Urgencias
- Arritmia sinusal: Nada

Remisión de arritmias

CARDIOLOGIA
CONSORCI
HOSPITAL GENERAL
UNIVERSITARI
VALÈNCIA

Remitir a urgencias	Siempre que exista compromiso clínico y/o hemodinámico
	TV sostenida o no
	TSV incesantes
	Alteraciones sintomáticas de la conducción
Remitir por vía normal	EV: Frecuentes (> 6/min) • Acopladas al ritmo sinusal • Foco múltiple • Dobletes/tripletes
	Episodios de TSV recurrentes y autolimitadas
	FA y flúter auricular, primer episodio
	TSV única con evidencia de vía accesoria
	Alteraciones de la conducción con clínica incierta
No remitir	ESV
	EV aislada
	TSV aisladas con ECG basal normal
	Alteraciones asintomáticas de la conducción

@mi_cardiologo

TAQUICARDIAS DE QRS ESTRECHO

1.- Regulares

- Taquicardia sinusal
- Flútter auricular
- Taquicardia auricular monofocal
- Taquicardia supraventricular

2.- Irregulares

- Fibrilación auricular
- Taquicardia auricular multifocal
- Cualquiera de las rítmicas con BAV variable

TAQUICARDIAS DE QRS ESTRECHO

Maniobras vagales:

Diagnósticas

Terapéuticas

- Compresión de los globos oculares
- Maniobra de Valsalva
- Masaje del seno carotídeo

¿Soplos carotídeos?

¿Cargar atropina?

Tira de ritmo

Bifurcación carotídea

5 seg/ lado, ***nunca*** simultaneos

TAQUICARDIAS DE QRS ESTRECHO

Respuestas al masaje del seno carotídeo

ARRITMIA	RESPUESTA
Taquicardia sinusal	↓ FC progresiva, temporal
Taquicardia auricular	Fin No repuesta ↓ FC por ↑ del grado de BAV
Fibrilación o Flútter auricular	↓FC por ↑ de BAV
Taquicardia paroxística de la unión	Fin No respuesta
Taquicardia no paroxística de la unión	No respuesta
Taquicardia ventricular	No respuesta

TAQUICARDIAS DE QRS ESTRECHO

1.-Taquicardia sinusal

REGULARES

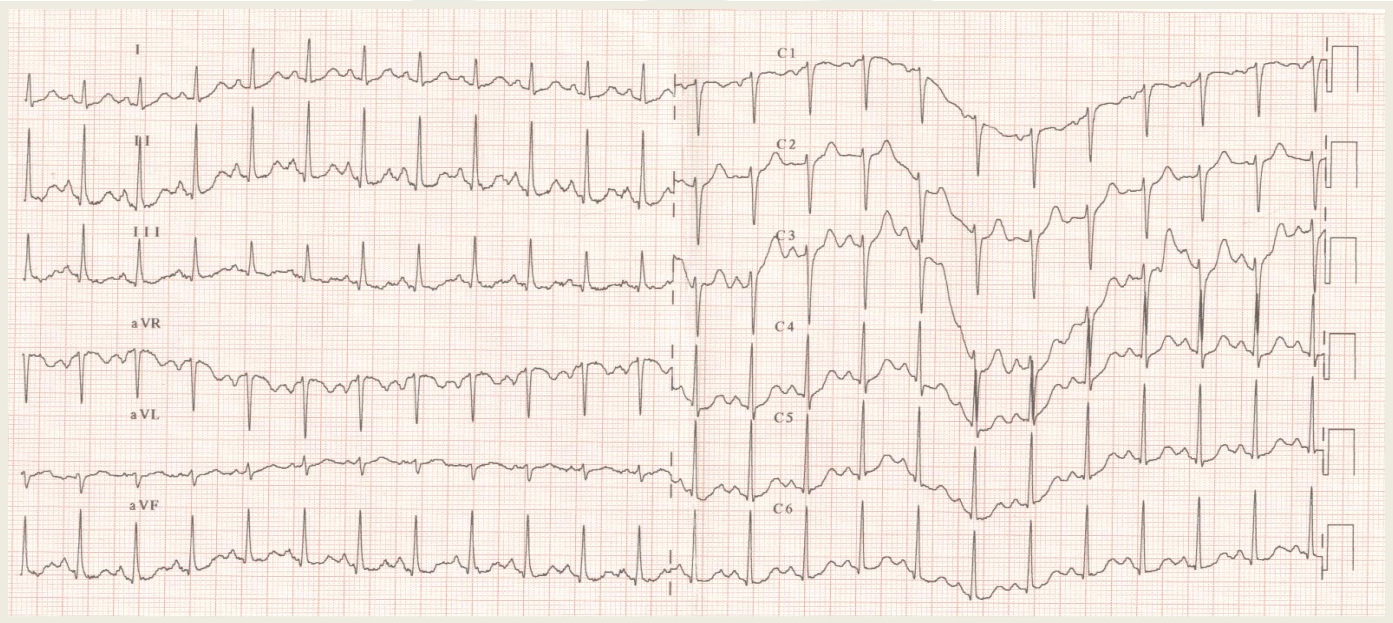

TAQUICARDIAS DE QRS ESTRECHO

2.- Flútter auricular

REGULARES

- Ondas F a frecuencias entre 250 y 350 lpm.
- FC ventricular según el grado de BAV (si 2:1, FC 125-175 lpm).
- Los antiarrítmicos enlentecen la frecuencia de las ondas F

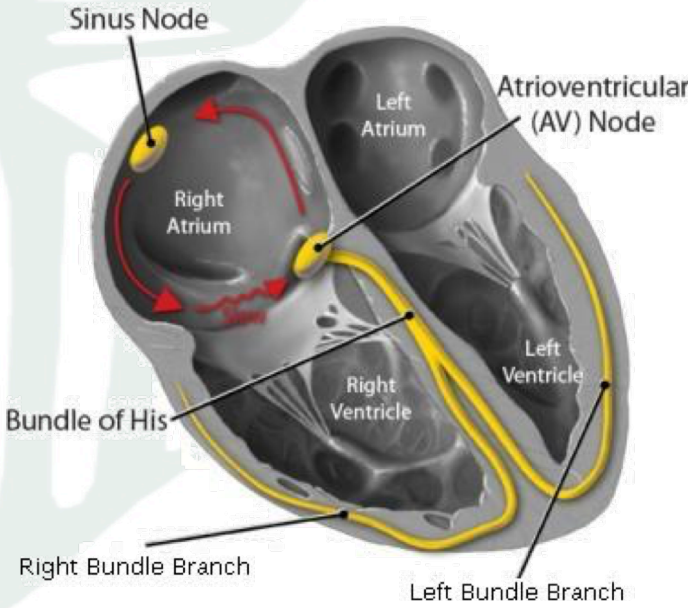

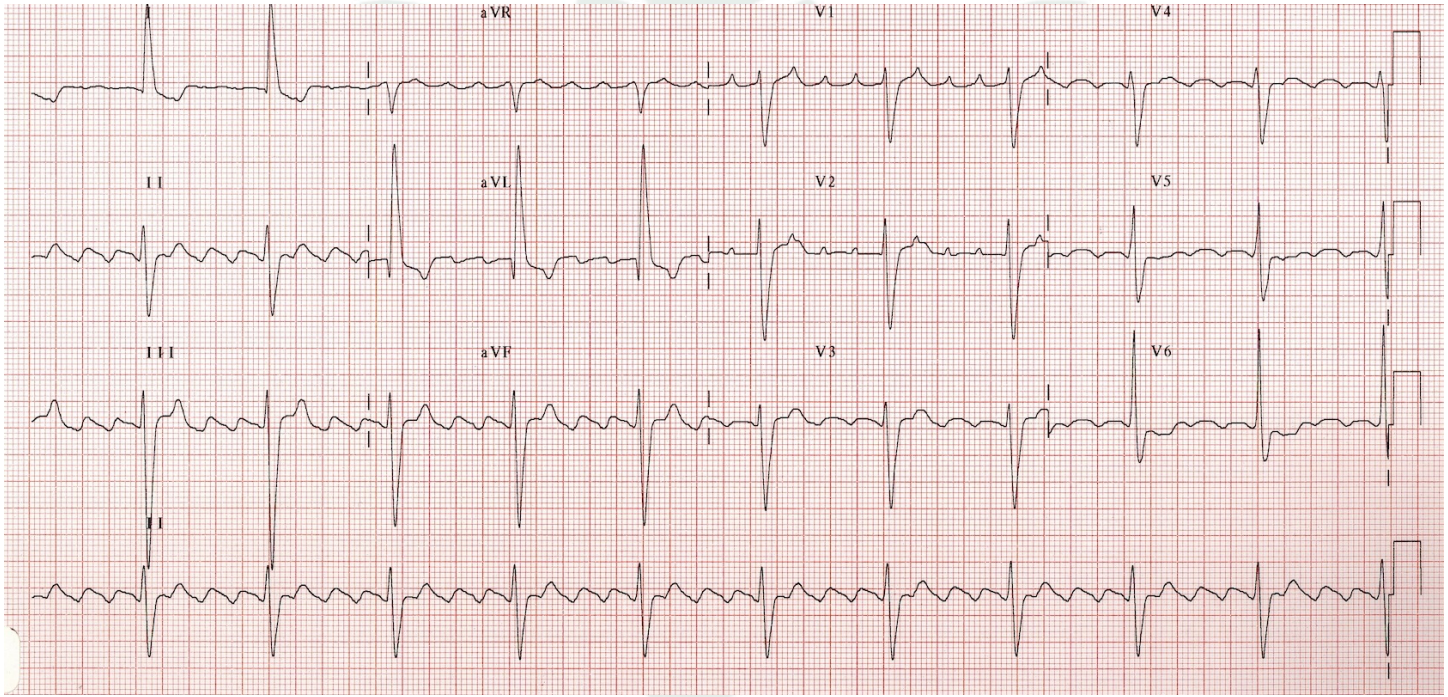
aVR
V1
V4
I
aVL
V2
V5
III
aVF
V3
V6
II

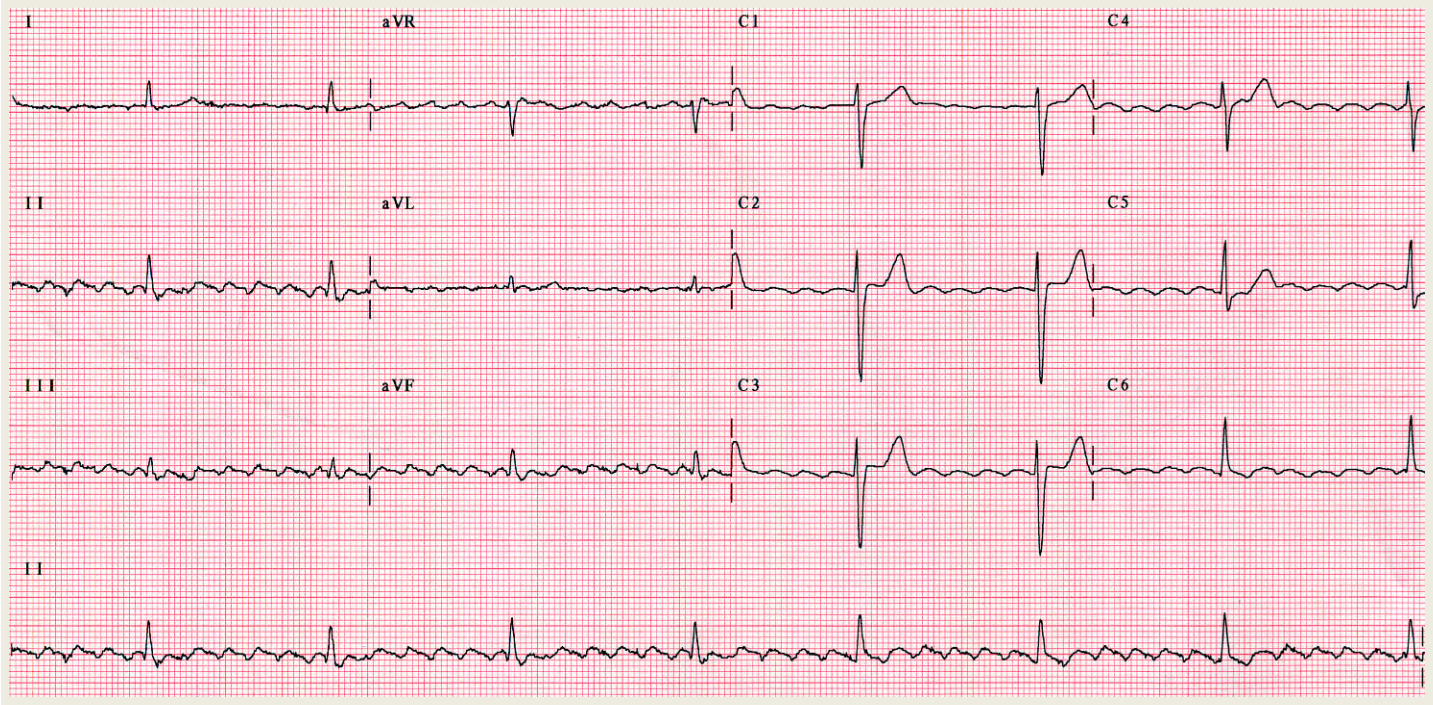
I
aVR
C1
C4
II
aVL
C2
C5
III
aVF
C3
C6
II

F a 300 lpm
QRS a 45 lpm

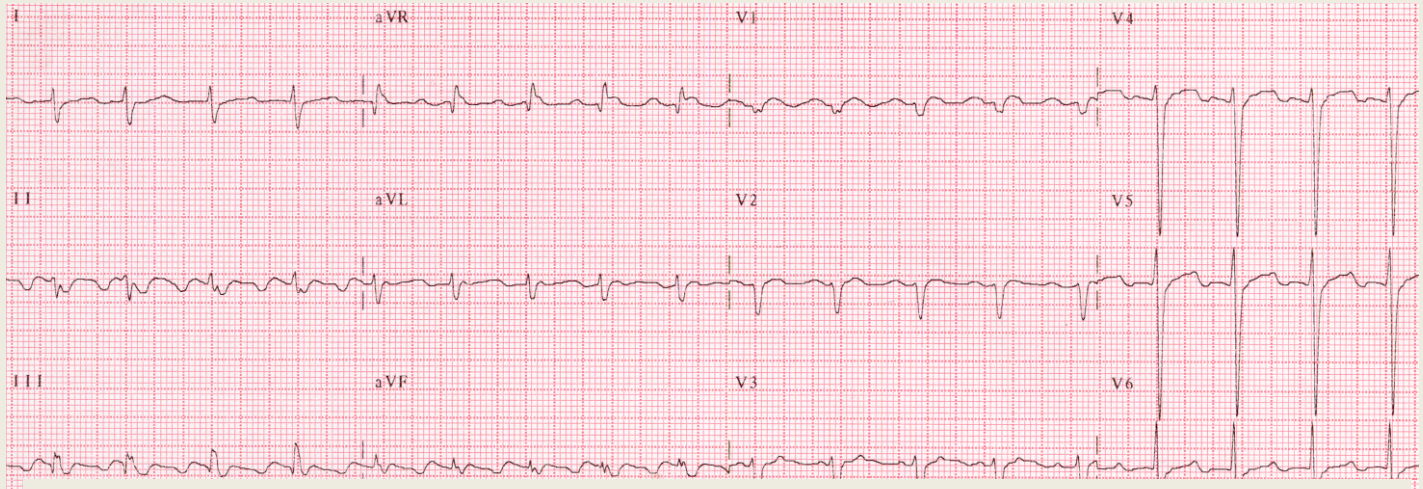
I
aVR
V1
V4
II
aVL
V2
V5
III
aVF
V3
V6

DII

aVF
Fc 105 lpm
II

TAQUICARDIAS DE QRS ESTRECHO

REGULARES

3.- Taquicardia auricular monofocal

- Ritmo regular rápido originado en cualquier punto de la aurícula (foco ectópico) a frecuencia entre 160-250 lpm (a veces < 160 lpm).
- P no sinusales, habitualmente + en cara inferior y negativas en aVR (nacidas en AD, parasinusales).
- Inicio con ESV, periodo de calentamiento al principio y enfriamiento al final.

Taquicardia auricular monofocal

CARDIOLOGIA
CONSORCI
HOSPITAL GENERAL
UNIVERSITARI
VALÈNCIA

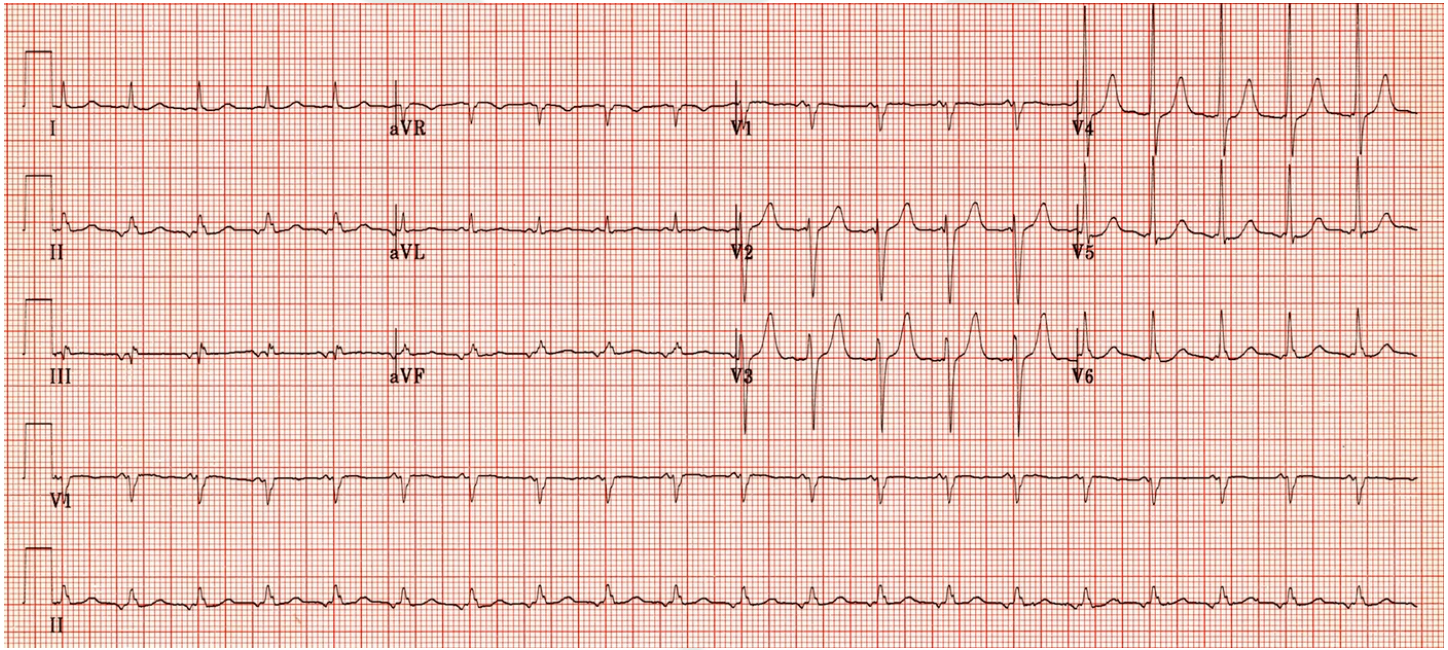

@mi_cardiologo

TAQUICARDIAS DE QRS ESTRECHO

REGULARES

- Normalmente conducción AV 1:1, a veces BAV 2º grado.

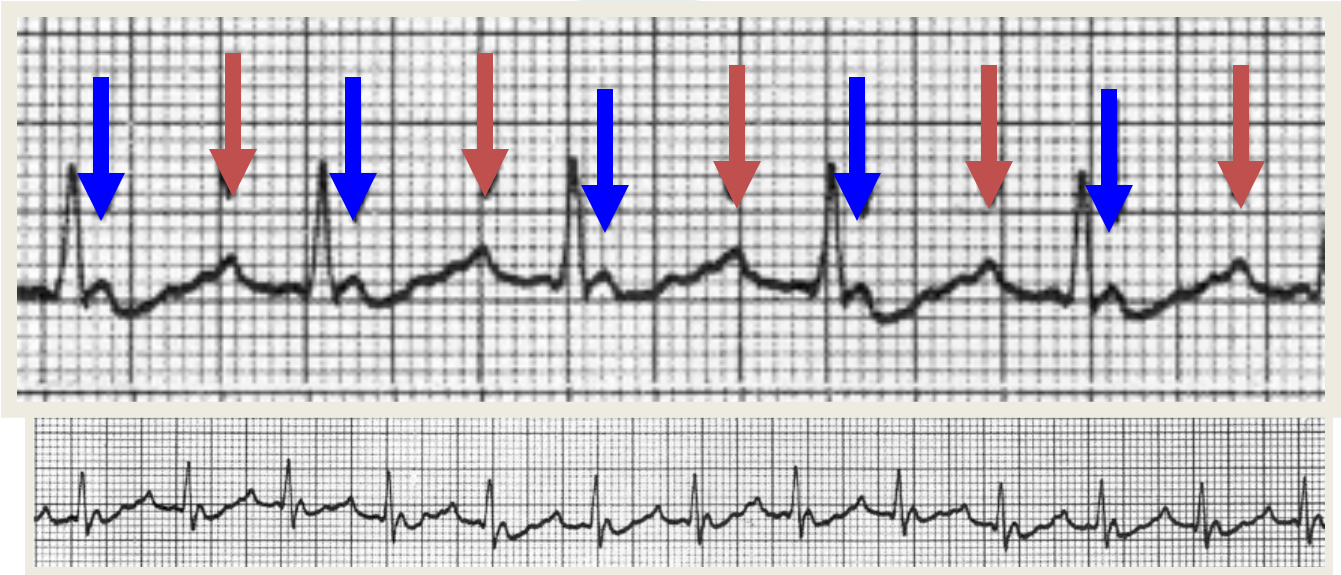

Taquicardias supraventriculares

Origen por encima de la división del haz de His
Frecuencia <250 l/m

Onda P anormal
Complejo QRS normal (<0.12 seg) dado que la activación ventricular se produce por el HP

Taquicardia por reentrada intranodal
Taquicardia por vía accesoria AV (WPW)
Taquicardia auricular

Taquicardia por reentrada intranodal
Fisiologia nodal doble : 2 vias

1.-Via Lenta

2.-Vía Rápida

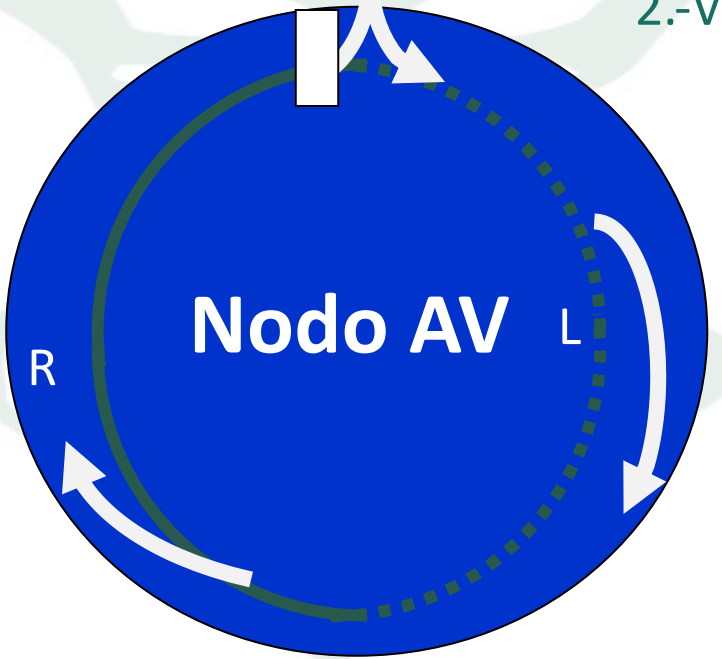

Conduccion fisiológica es por la via rápida, cancelandose la via lenta.

Taquicardia por reentrada intranodal

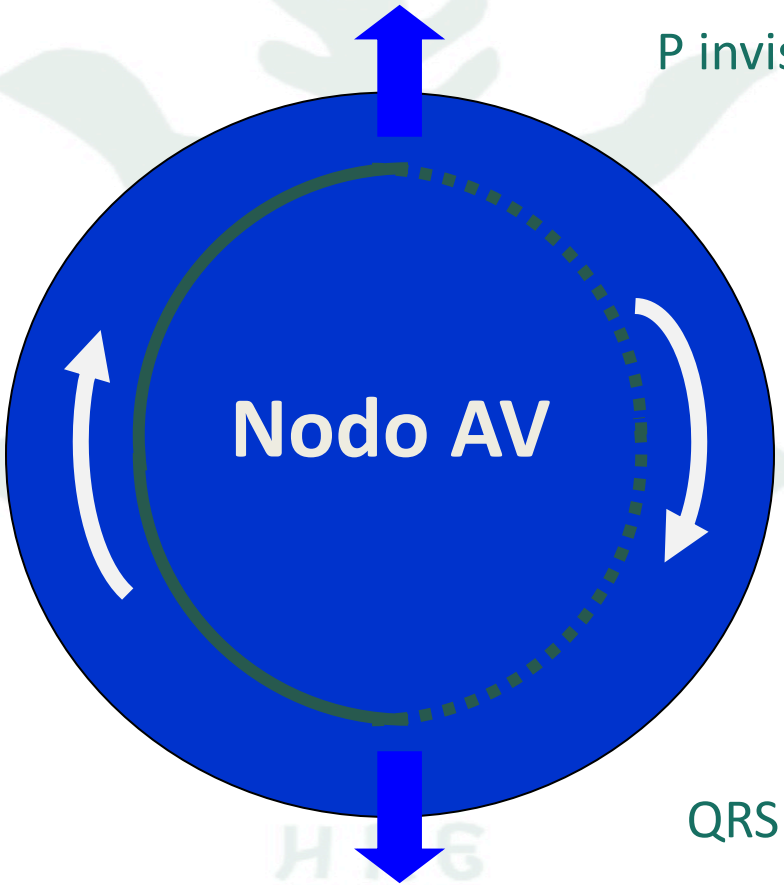

Taquicardia por reentrada intranodal

Despolarización simultánea de aurículas y ventrículos

Onda P invisible por estar incluida dentro del QRS

MSC

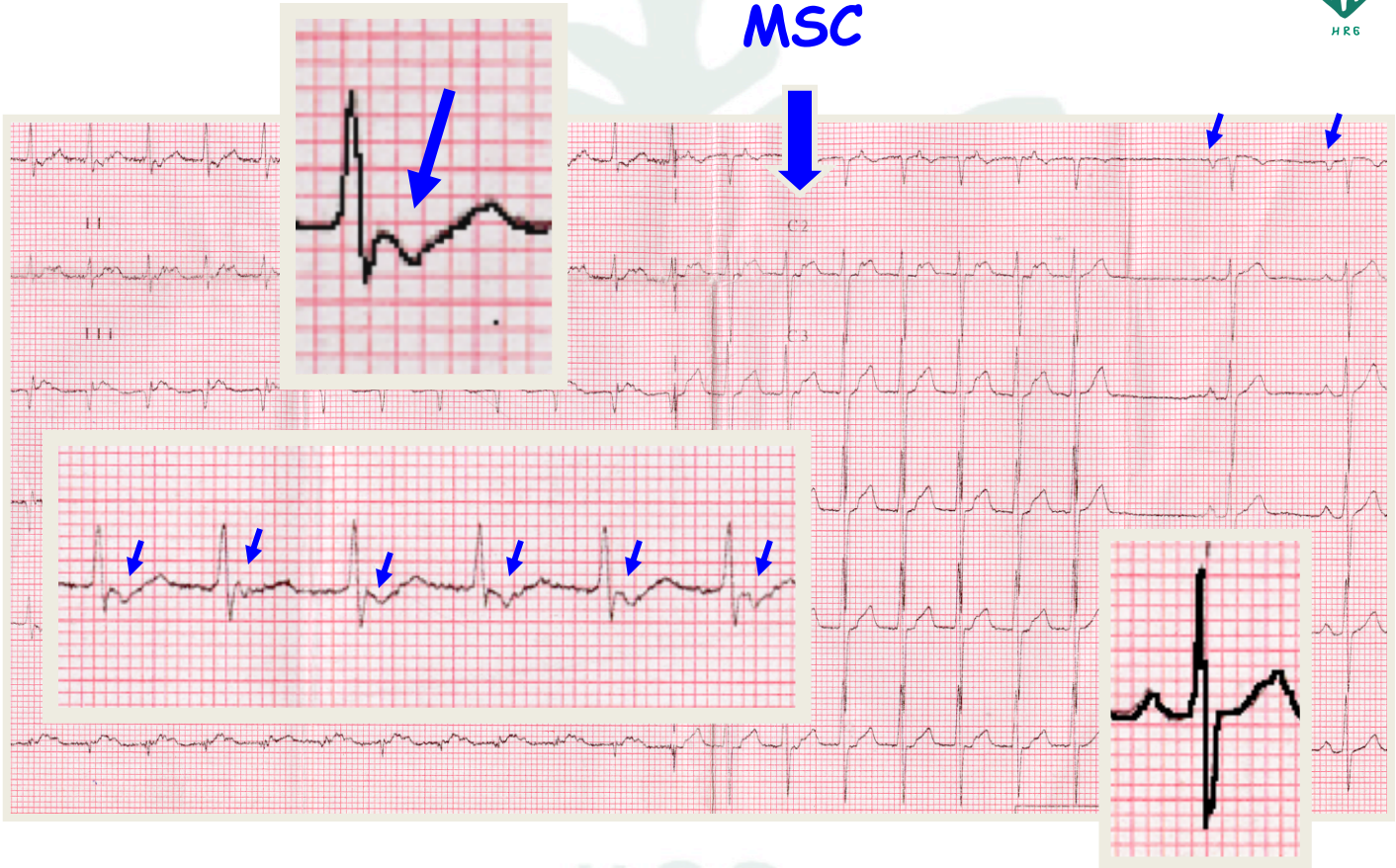

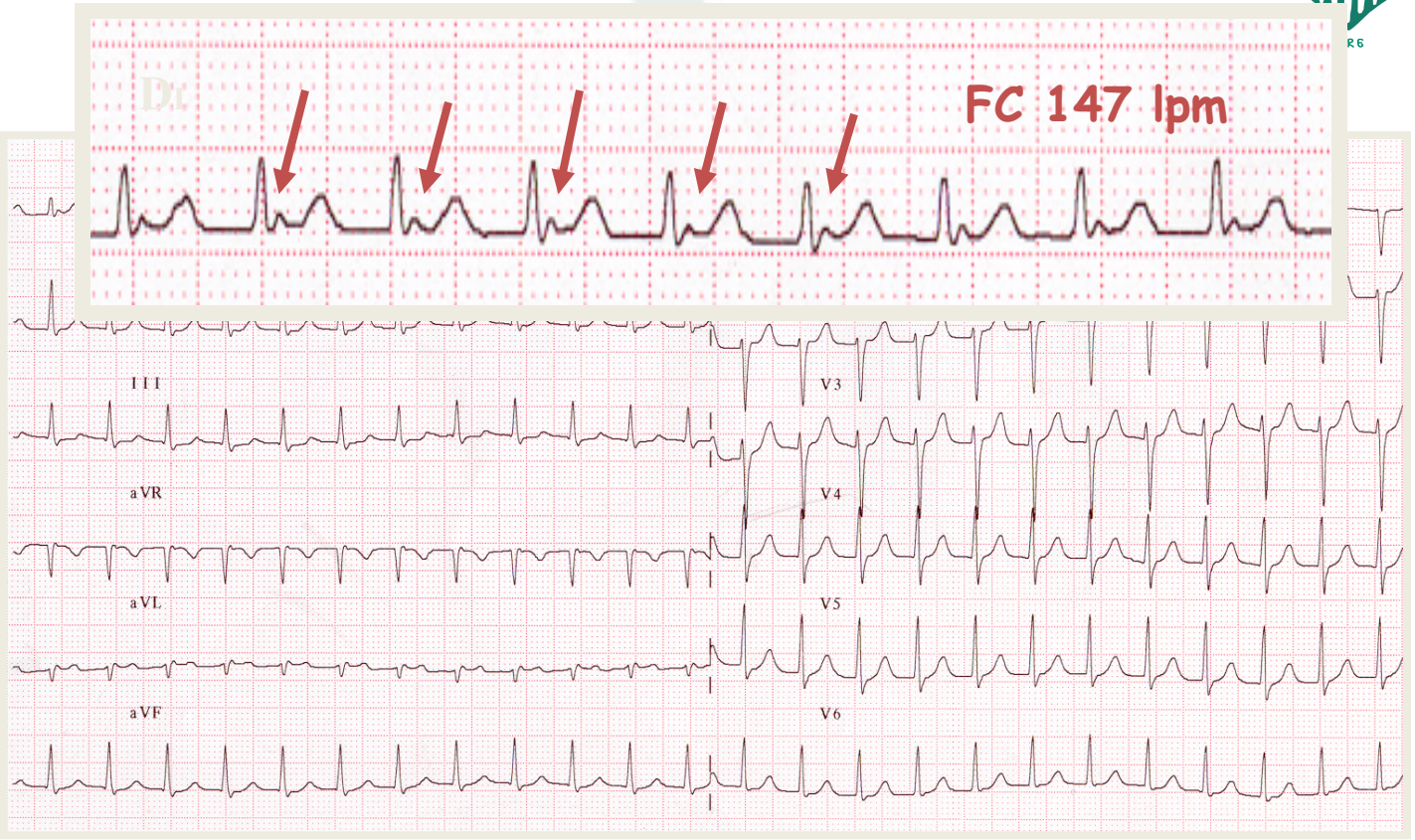
FC 147 lpm
III
aVR
aVL
aVF
V3
V4
V5
V6

ADP

12 mg

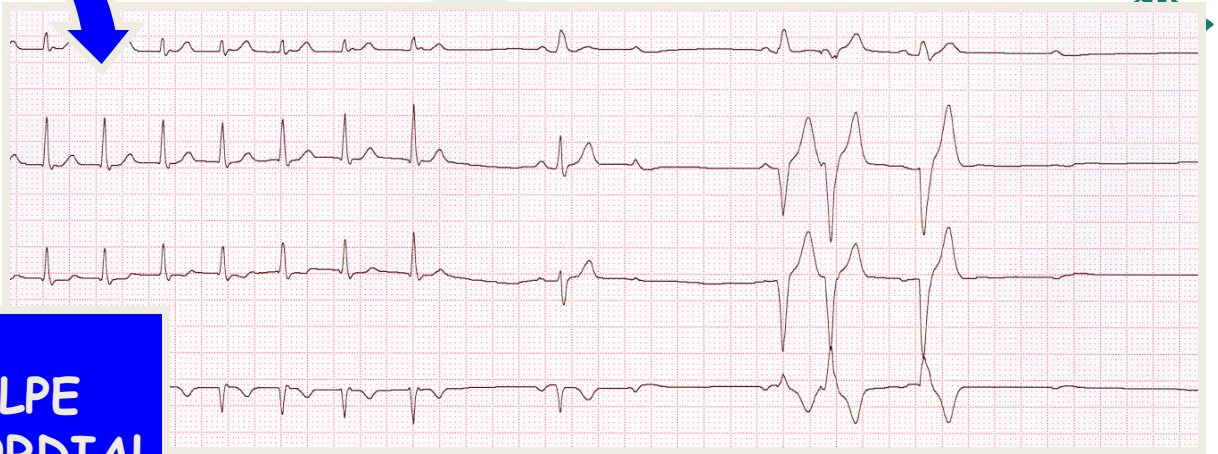

GOLPE PRECORDIAL

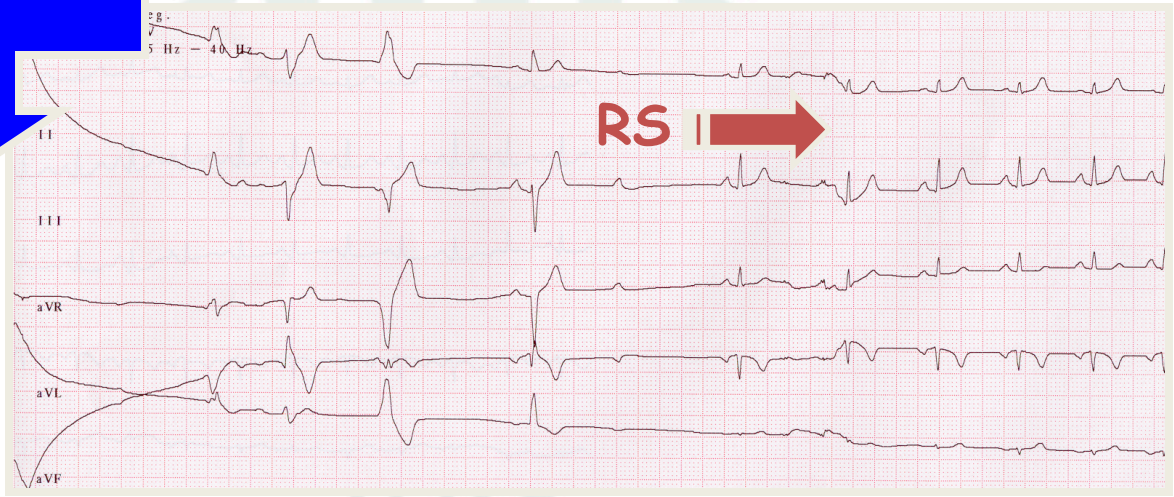

RS I

Síndrome de Wolf Parkinson White

CARDIOLOGIA
CONSORCI
HOSPITAL GENERAL
UNIVERSITARI
VALÈNCIA

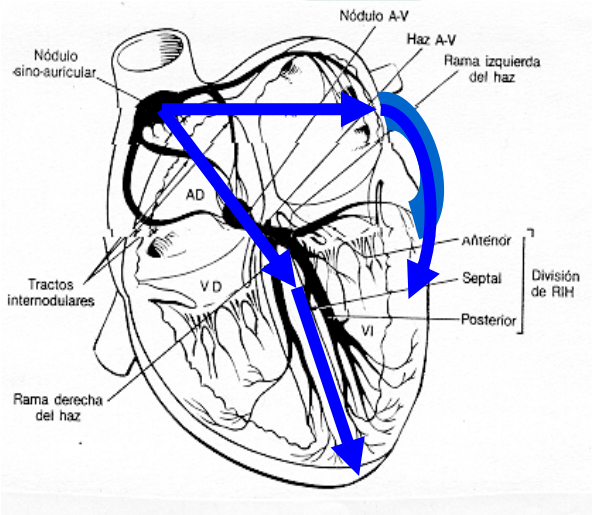

Ritmo sinusal con PR corto y onda delta

Cond. anterógrada, ortodromica

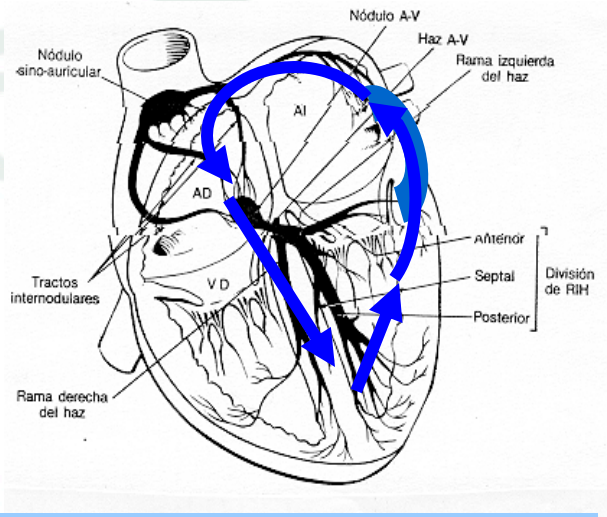

Taquicardia supraventricular por reentrada AV

Cond. retrógrada, antidromica

@mi_cardiologo

Vía accesoria AV

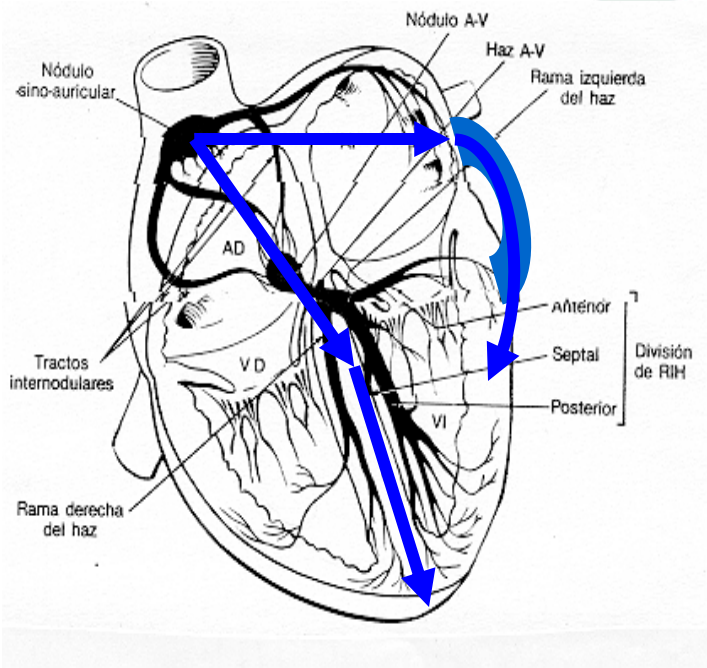

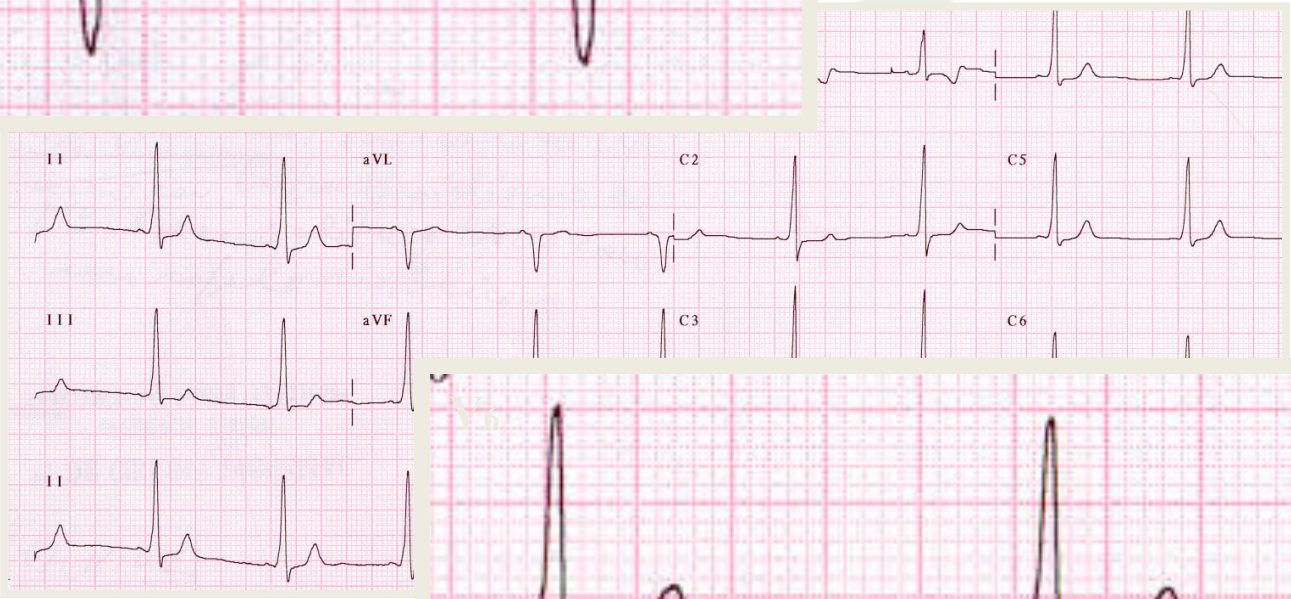
I
aVL
C2
C5
III
aVF
C3
C6
II

¿Qué hacer con TPSV?

CARDIOLOGIA
CONSORCI
HOSPITAL GENERAL
UNIVERSITARI
VALÈNCIA

- Episodio agudo:
  1. Valorar estabilidad clínica/Monitorizar
  2. Registrarla
  3. Masaje o Valsalva
  4. Adenosina o verapamil iv
  5. No hace falta pedir troponinas
- Tratamiento definitivo:

@mi_cardiologo

TAQUICARDIAS DE QRS ESTRECHO

IRREGULARES

1.- Taquicardia auricular multifocal

- Ritmo irregular rápido originado en varios puntos de las aurículas (focos ectópicos) con respuesta ventricular entre 100-250 lpm.

- Se observan más de 2 morfologías de onda p diferentes, con linea isoeléctrica entre ellas.

- Suele verse en pacientes con broncopatía crónica o insuficiencia cardiaca descompensada.

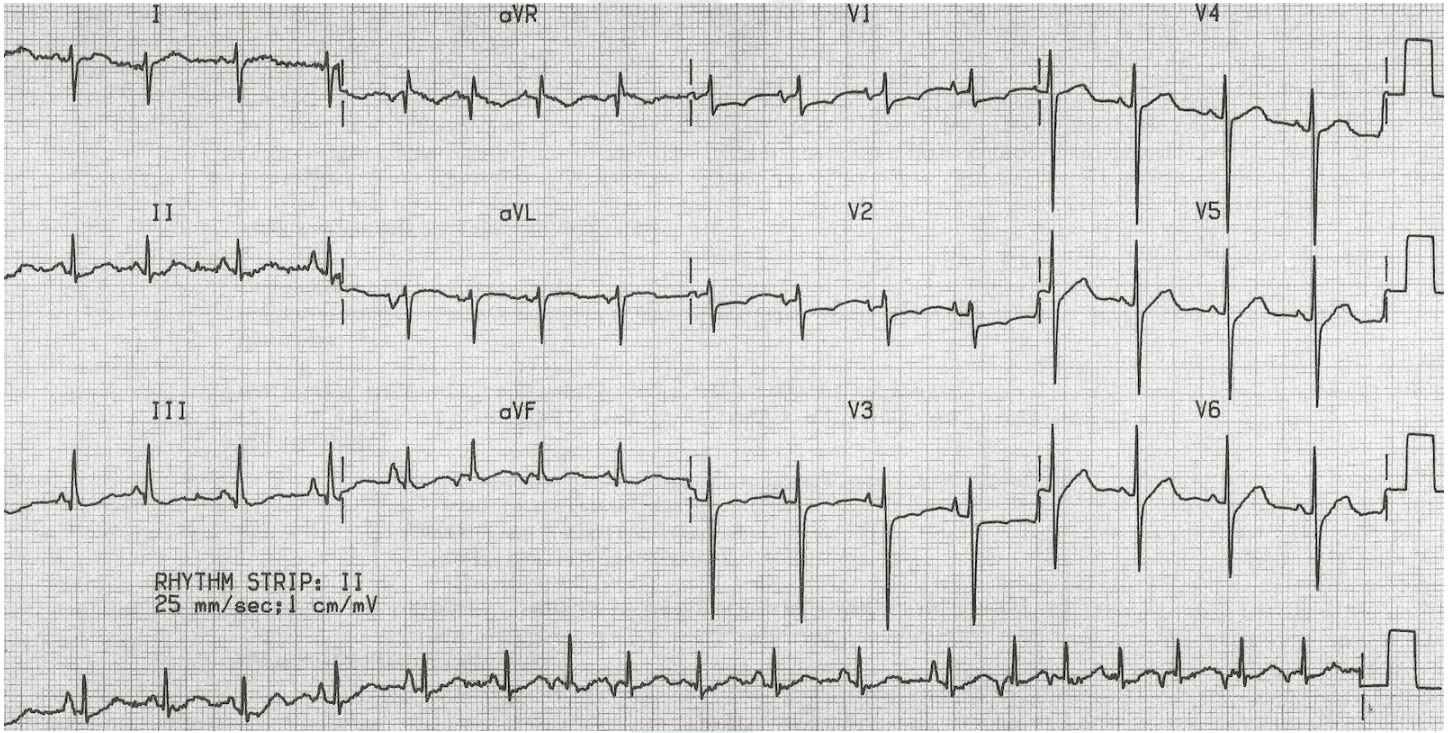
I
aVR
V1
V4
II
aVL
V2
V5
III
aVF
V3
V6
RHYTHM STRIP: II
25 mm/sec;1 cm/mV

TAQUICARDIAS DE QRS ANCHO

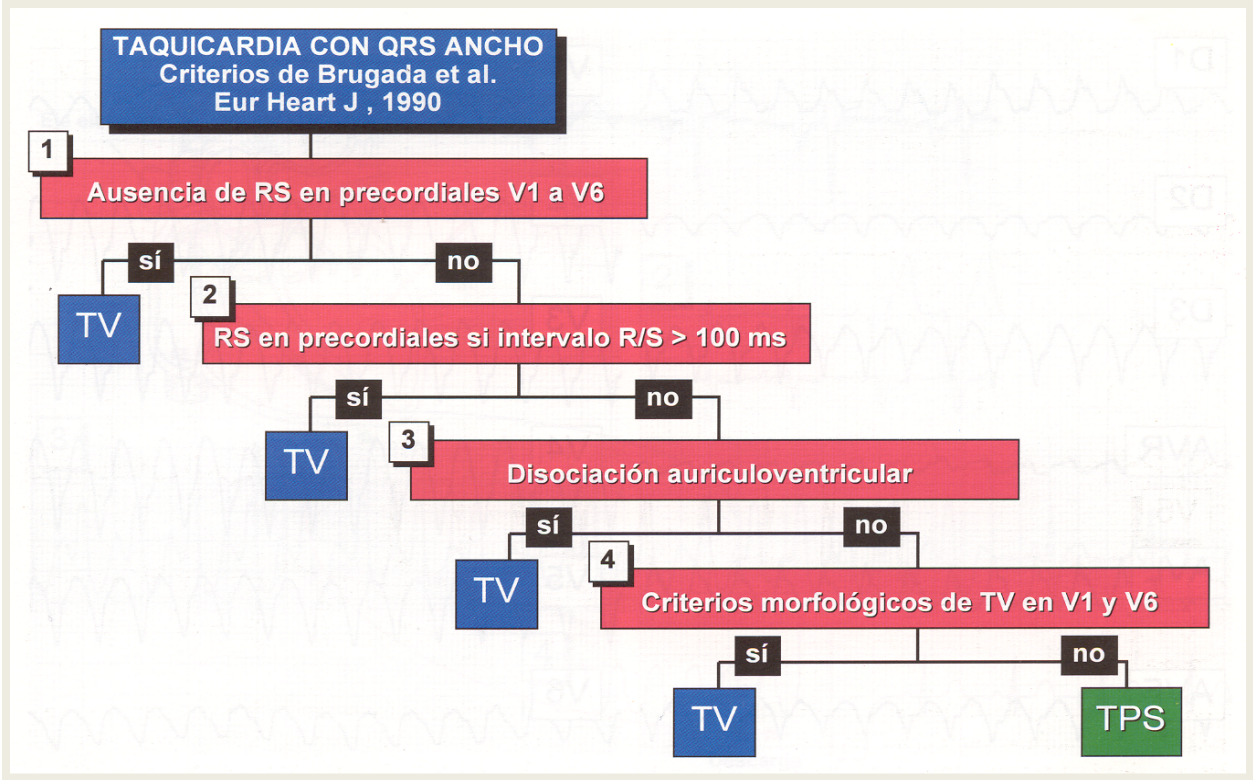

@mi_cardiologo

ARRITMIAS CARDÍACAS

Taquicardia Ventricular Lenta o Ritmo Idioventricular Acelerado

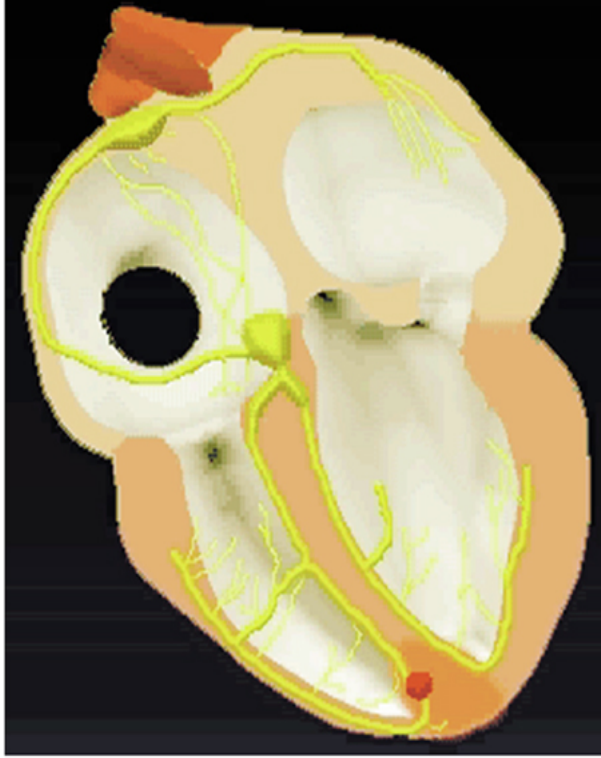

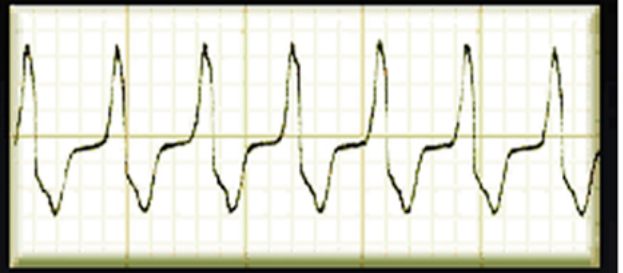

frecuencia 90-100 lpm

@mi_

ARRITMIAS CARDÍACAS

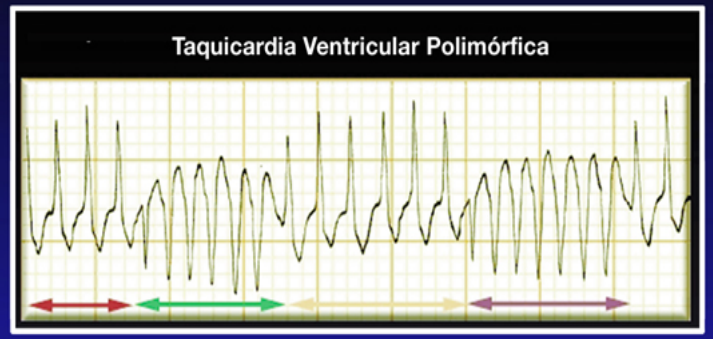

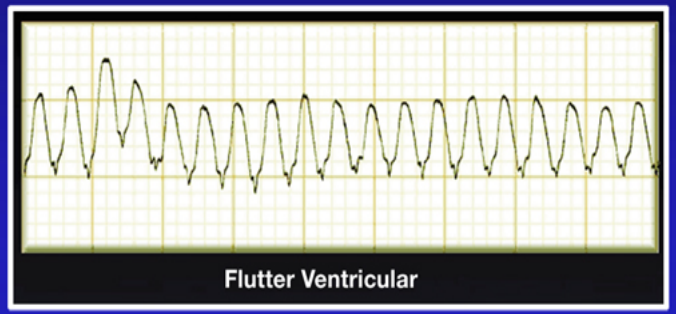

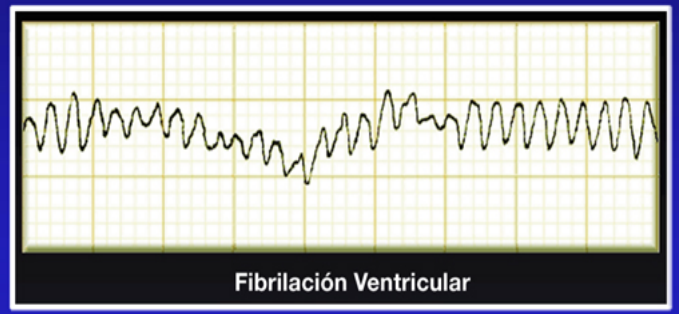

@mi_

TAQUICARDIA VENTRICULAR

CARDIOLOGIA
CONSORCI
HOSPITAL GENERAL
UNIVERSITARI
VALÈNCIA

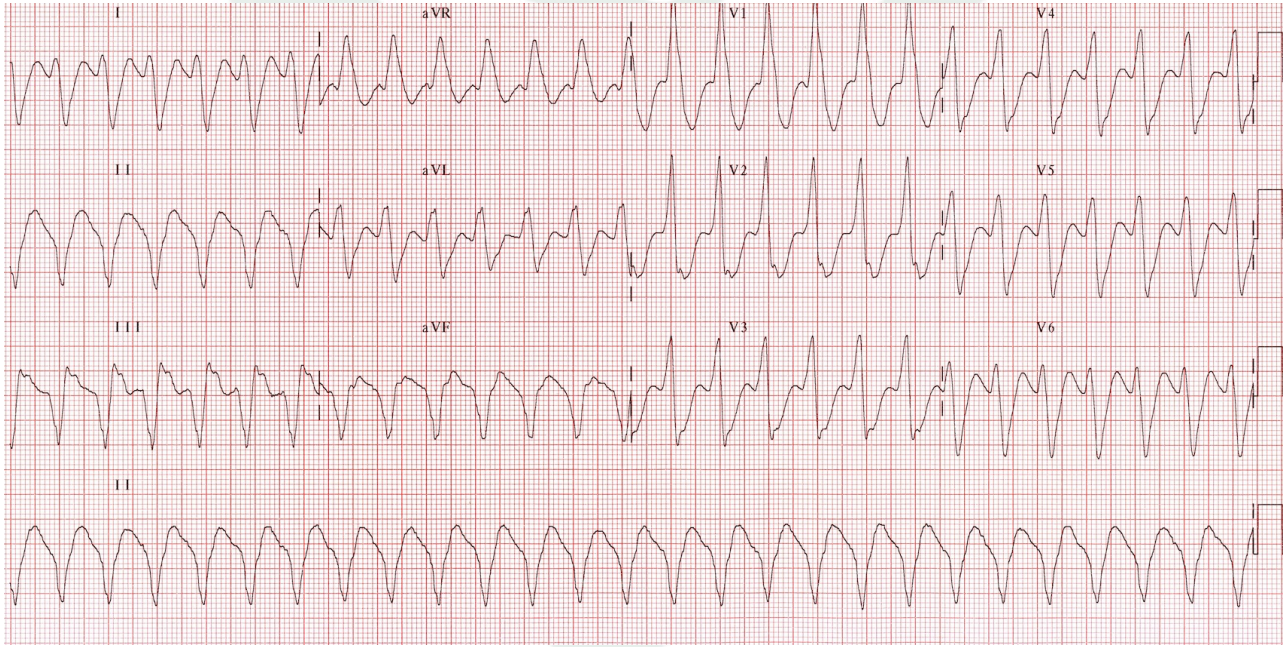

@mi_cardiologo

TORSADE DE POINTES

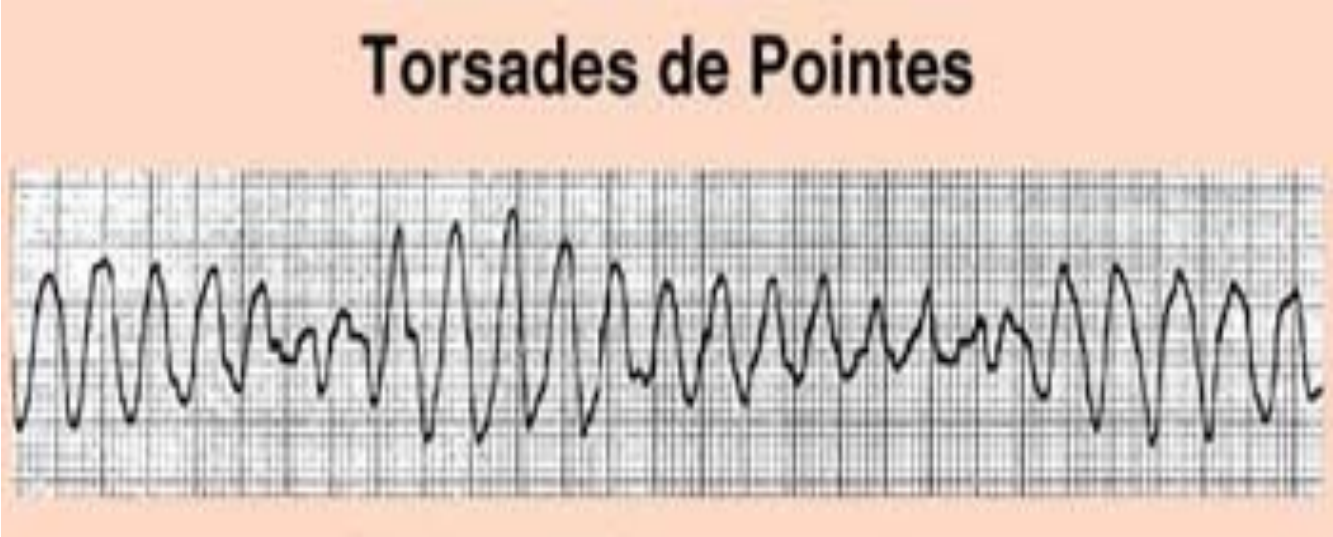

Predisponentes: bradicardia extrema, QT largo congénito, hipocalcemia, hipomagnesemia, hipokaliemia.

Torsade de pointes

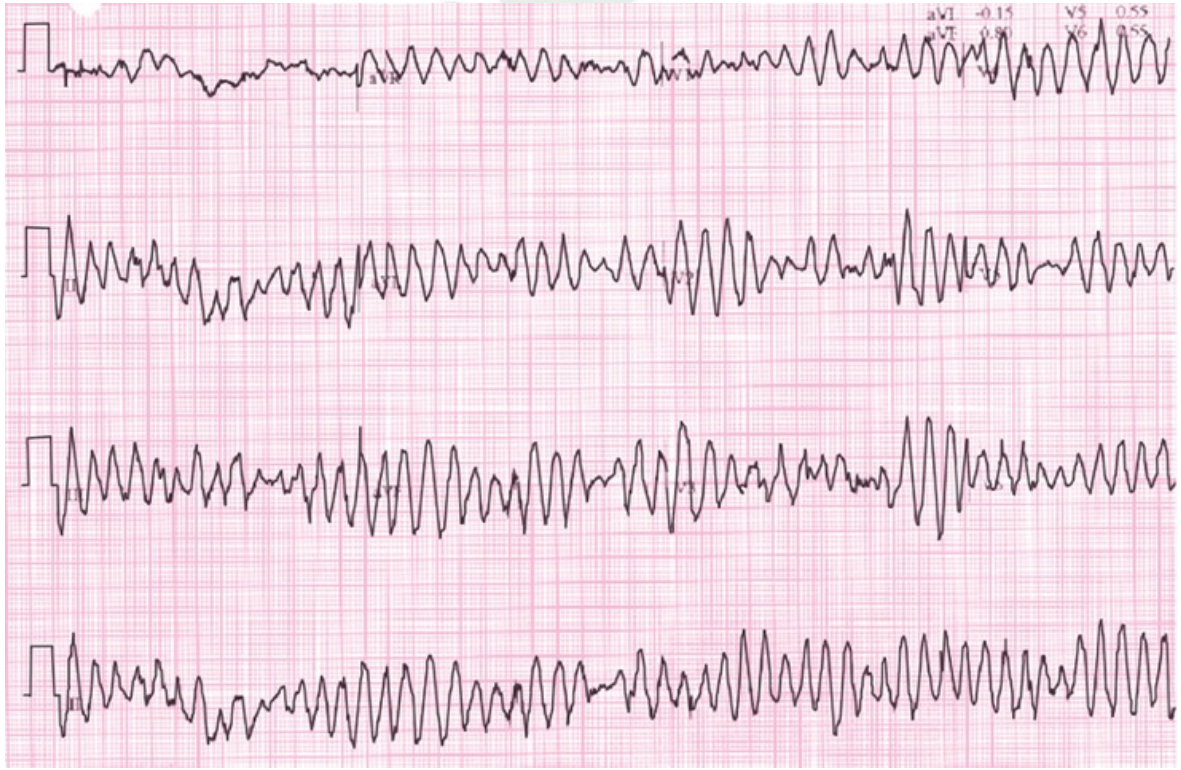

FIBRILACIÓN VENTRICULAR

CARDIOLOGIA
CONSORCI
HOSPITAL GENERAL
UNIVERSITARI
VALÈNCIA

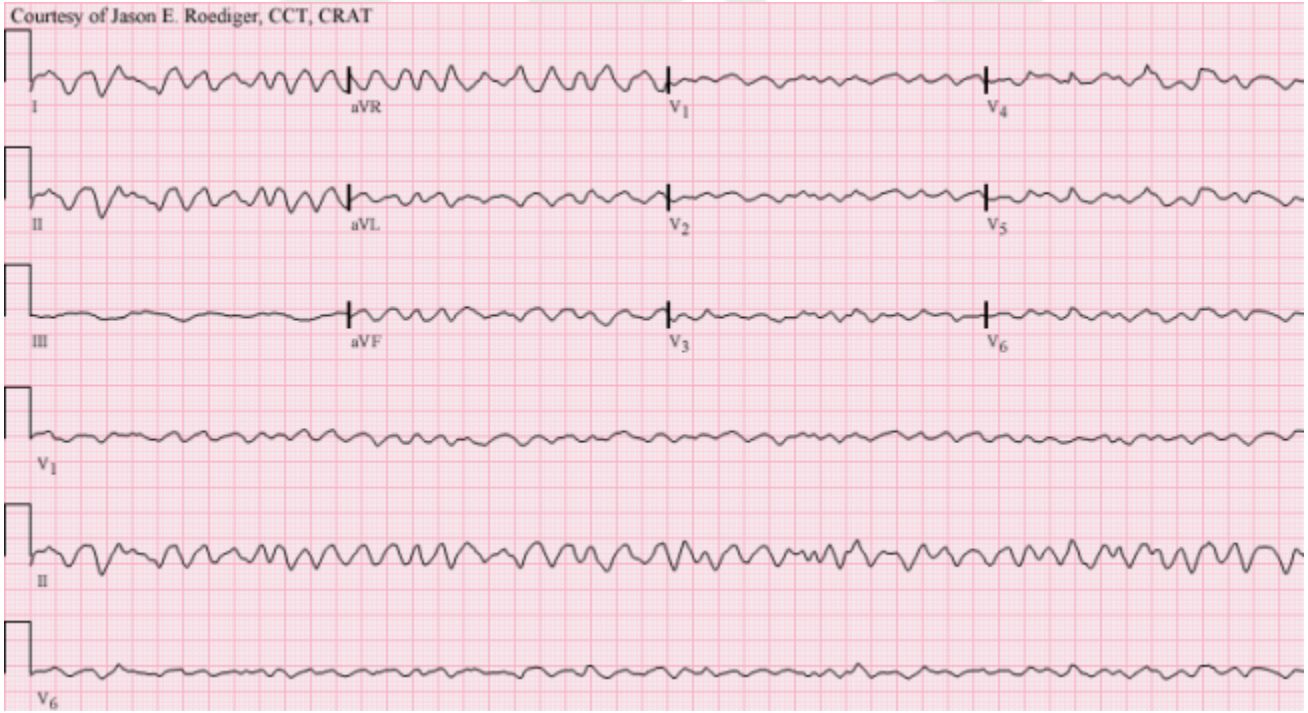

@mi_cardiologo